

گزارش موردی: برادیکاردی شدید به دنبال بی‌حسی نخاعی

نویسندگان:

نوید کلانی^۱، حسین حکیم الهی^۲، محمدامین قبادی فر^۳، محمدرضا سیستانی^۱، محمدصادق صنیع جهرمی^{۴*}

۱- مرکز تحقیقات اخلاق پزشکی، دانشگاه علوم پزشکی جهرم، جهرم، ایران

۲- گروه یورولوژی، دانشگاه علوم پزشکی جهرم، جهرم، ایران

۳- کمیته تحقیقات دانشجویی، دانشگاه علوم پزشکی جهرم، جهرم، ایران

۴- گروه بیهوشی، دانشگاه علوم پزشکی جهرم، جهرم، ایران

Pars Journal of Medical Sciences, Vol. 13, No.3, Fall 2015

چکیده:

مقدمه: شیوع برادیکاردی شدید و تهدیدکننده حیات به دنبال بی‌حسی نخاعی نزدیک به ۲/۵ درصد و در اکثر مواقع همراه با بی‌حسی بالا است. میزان بی‌حسی بالاتر از T4 به‌عنوان عامل خطر وقوع برادیکاردی شدید و حتی ایست قلبی شناخته شده است. مطالعه حاضر روی مرد بیماری با سن ۸۱ سال انجام شده است که به دلیل فتق ناحیه اینگوانینال و هیدروسل برای عمل جراحی مراجعه کرده بود. همه علائم حیاتی بیمار سیزده دقیقه پس از انجام اسپینال قابل قبول و طبیعی بود که ناگهان و بدون مشاهده آثاری از علائم بی‌حسی بالا، ضربان قلب به نزدیک ۴۵ ضربه در دقیقه و لحظاتی بعد به ۲۲ ضربه در دقیقه کاهش یافت. خوشبختانه با تزریق آتروپین و افدرین ضربان کارکرد قلب به حالت عادی برگشت.

نتیجه‌گیری: وقوع برادیکاردی شدید و تهدیدکننده حیات الزاماً همراه با میزان بالای بی‌حسی نیست و در حضور میزان طبیعی بی‌حسی هم می‌تواند رخ دهد. این یافته تأکیدی بر اهمیت مانیتورینگ دقیق و لحظه‌به‌لحظه بیمار است.

واژگان کلیدی: بی‌حسی نخاعی، برادیکاردی، فتق ناحیه اینگوانینال، هیدروسل

Par J Med Sci 2015;13(3):15-19

مقدمه:

شرایط همودینامیک بیمار در هنگام ورود به اتاق عمل نیز کاملاً پایدار و مناسب بود (ضربان قلب، ۷۶ ضربان در دقیقه، فشارخون سیستول، ۱۲۶ میلی‌متر جیوه، فشارخون دیاستول، ۷۴ میلی‌متر جیوه). در ضمن هنگام ورود به اتاق عمل، مایع درمانی نیز انجام و بیمار در شرایط استاندارد تحت بی‌حسی نخاعی قرار گرفت. پس از مشخص کردن محل ورود سوزن (فضای بین مهره‌ای بین سومین و چهارمین مهره کمری)، ناحیه مذکور با بتادین ضدعفونی و خشک شد. سپس سوزن مخصوص اسپینال (شماره ۲۵، نارنجی، نوع Quincke) از فضای بین مهره‌ای کمری وارد فضای زیر عنکبوتیه شد و پس از خروج مایع مغزی نخاعی از ته سوزن، ۳ سی سی مارکابین ۰/۵ درصد به میزان ۱۵ میلی‌گرم تزریق شد. در نهایت، عمل جراحی بیمار پس از اطمینان از حصول میزان بی‌حسی مناسب و استریل کردن محل عمل، روی بیمار به پشت خوابانده شده انجام شد. تا حدود

مطالعه موردی حاضر روی مردی با سن ۸۱ سال، وزن ۶۷ کیلوگرم، قد تقریبی ۱۶۵ سانتی‌متر، بدون سابقه بیماری و مصرف دارو خاصی که برای عمل جراحی فتق ناحیه اینگوانینال و هیدروسل به بیمارستان پیمانیه جهرم مراجعه کرده بود، انجام شد. وی سابقه عمل جراحی پروستاتکتومی داشته که بدون عارضه بوده است. در مشاوره بی‌هوشی قبل از عمل، نوار قلب بیمار ریتم سینوسی داشت و علائمی دال بر ایسکمی، هیپرتروفی و بلوک قلبی مشاهده نشد (نوار قلب ۱).

آزمایش‌های قبل از عمل شامل اندازه‌گیری میزان پتاسیم (۴/۴ میلی مول)، سدیم (۱۴۴ میلی مول)، قند خون ناشتا (۷۸ میلی‌گرم بر دسی لیتر)، پلاکت (۴۴۵۰۰۰ میکرو لیتر)، هموگلوبین (۱۲ گرم بر دسی لیتر)، ضربان قلب (۶۲ ضربان در دقیقه)، فشارخون سیستول (۱۱۵ میلی‌متر جیوه)، فشارخون دیاستول (۸۰ میلی‌متر جیوه) همگی طبیعی بودند.

* نویسنده مسئول، نشانی: جهرم، دانشگاه علوم پزشکی جهرم، گروه بیهوشی

پست الکترونیک: sadegh_532@yahoo.com

تلفن تماس: ۰۹۱۷۷۰۰۲۵۹۹

پذیرش: ۱۳۹۴/۷/۱۱

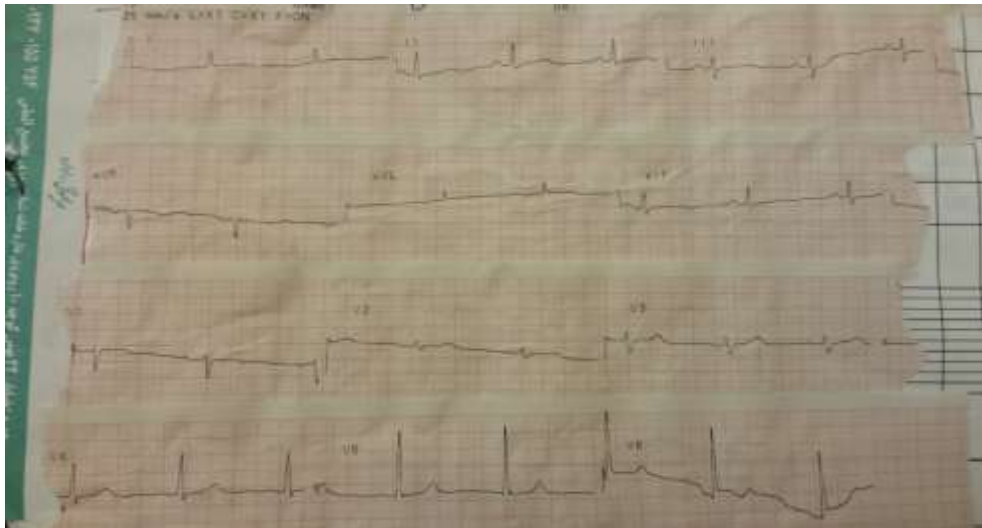
اصلاح: ۱۳۹۴/۵/۳

دریافت: ۱۳۹۴/۳/۵

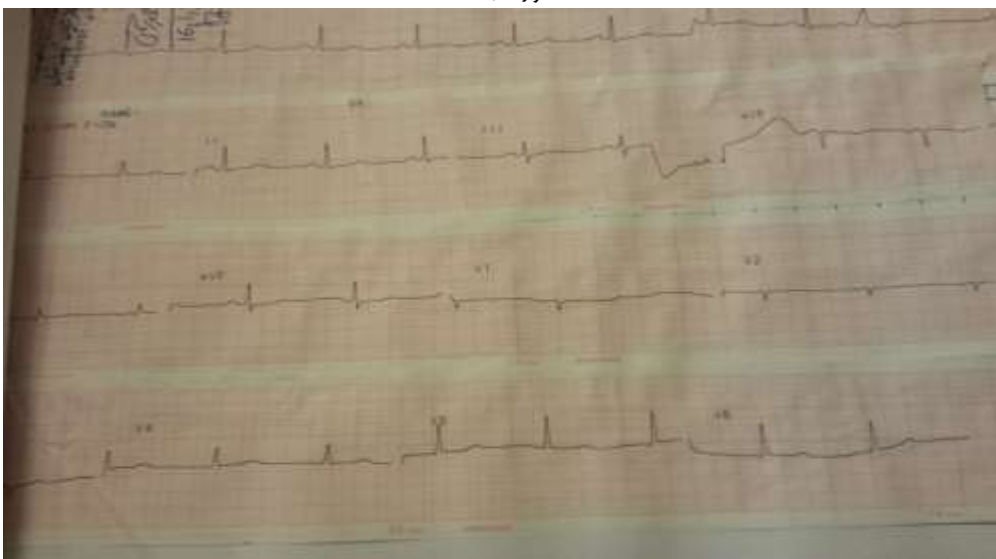
احتمال بی‌حسی بالا بررسی شد، اما آثاری از بالا بودن بی‌حسی مشاهده نشد (مقدار بی‌حسی در حدود T10 (ناف) بود). با گذشت حدود ده دقیقه پس از طبیعی شدن وضعیت بیمار و حصول اطمینان کافی از شرایط خوب و پایدار همودینامیک وی به گروه جراحی اجازه شروع عمل جراحی داده شد و تا پایان عمل مشکل خاصی رخ نداد. شرایط بیمار در طول یک ساعت اقامت در ریکاوری مناسب بود. به منظور اطمینان بیشتر، بیمار پس از عمل به بخش مراقبت‌های قلبی منتقل شد. در مقایسه نوار قلب پس از عمل با قبل از عمل نیز تغییر خاصی مشاهده نشد (نوار قلب ۲). بیمار روز بعد با حال عمومی خوب ترخیص شد. به بیمار و خانواده وی توصیه شد که هفت روز دیگر برای بررسی مجدد به متخصص قلب و عروق مراجعه کند.

سیزده دقیقه پس از انجام اسپینال همه علائم حیاتی بیمار در حد قابل قبول و طبیعی بود، ولی هنوز برش جراحی انجام نشده بود که ناگهان ضربان قلب بیمار به میزان ۴۵ ضربه در دقیقه کاهش یافت. بیمار در این زمان اندکی دچار خواب‌آلودگی و کاهش میزان هوشیاری شد، ولی همچنان هوشیار بود. با توجه به وضعیت پیش آمده، فوراً ۰/۶ میلی‌گرم آتروپین وریدی به وی تزریق شد، اما ضربان قلب در همین فاصله کوتاه به مقدار ۲۲ ضربه در دقیقه کاهش یافت که بار دیگر ۱۰ میلی‌گرم داروی آفدرین تزریق شد. به دلیل بروز حالت تهوع در بیمار، ۱۰ میلی‌گرم متوکلوپرامید نیز تزریق شد. ضربان قلب پس از حدود ۴۵ ثانیه بعد از دریافت آفدرین، به مقدار طبیعی (۸۶ ضربه در دقیقه) افزایش یافت. همچنین فشارخون بیمار نیز به میزان ۱۴۵/۸۸ میلی‌متر جیوه رسید. میزان بی‌حسی بیمار از نظر وجود

نوار قلب ۱:



نوار قلب ۲:



بحث:

۷۰-۵۰ ضربه در دقیقه کاهش می‌یابد. در این لحظه، فشارخون مادر ۱۳۵/۷۰ میلی‌متر جیوه بود. با توجه به وضعیت پیش آمده، انفوزیون اکسی توسین فوراً قطع و بیمار در وضعیت خوابیده به پهلو چپ تحت مایع درمانی قرار می‌گیرد. به خاطر عدم افزایش ضربان قلب جنین، سزارین اورژانس انجام و نوزاد با آپگار ۵ به دنیا می‌آید که پس از احیا و انتوباسیون به بخش مراقبت ویژه نوزادان انتقال و در سی‌تی‌اسکن مغزی وی خونریزی نیم‌کره راست مشاهده می‌شود.

از نکات قابل‌تأمل گزارش موردی مذکور، وقوع برادیکاردی شدید و تهدیدکننده حیات، بدون مشاهده اثری از میزان بالای بی‌حسی در بیمار است.

هرچند که برادیکاردی متوسط به دنبال بی‌حسی نخاعی معمولاً ناشی از سمپاتکتومی به دلیل بی‌حسی است، ولی علت برادیکاردی شدید میزان بالای بی‌حسی به دلیل بلوک شدن فیبرهای عصبی T1-T4 مسئول افزایش ضربان قلب است. درحالی‌که در بیمار معرفی شده در این گزارش موردی هیچ آثاری از میزان بالای بی‌حسی مشاهده و ثبت نشده است. این مورد آن را از سایر برادیکاردی شایع به دنبال بی‌حسی نخاعی متمایز می‌سازد.

پیشنهاد:

توجه دقیق به مانیتورینگ قلبی-عروقی و به‌ویژه مانیتورینگ نوار قلب، فشار اشباع اکسیژن شریانی و ضربان قلب قبل از شروع انجام بی‌حسی نخاعی به علت اهمیت آن پیشنهاد می‌شود.

تشکر و قدردانی:

از معاونت پژوهشی دانشگاه علوم پزشکی جهرم، جناب آقای دکتر صلح جو، تشکر و قدردانی می‌شود.

تعارض منافع:

نویسندگان هیچ گونه تعارض منافع با توجه به تالیف یا انتشار مقاله اعلام نکرده‌اند.

برادیکاردی شدید و تهدیدکننده حیات به دنبال بی‌حسی نخاعی حدود ۲/۵ درصد [۱] و در اکثر مواقع همراه با مقداری بی‌حسی بالا است [۲]. میزان بی‌حسی بالاتر از T4 به‌عنوان عامل خطر برای وقوع برادیکاردی شدید و حتی ایست قلبی شناخته می‌شود. این بدان علت است که با بلوک شدن فیبرهای عصبی T1-T4 مسئول افزایش ضربان قلب، برادیکاردی رخ می‌دهد [۱]. به این فیبرهای عصبی cardioaccelerator گفته می‌شود. ایست قلبی به دنبال بی‌حسی نخاعی در عمل سزارین در زمان بیرون کشیدن جفت و ماساژ رحم به‌منظور کنترل خونریزی نیز گزارش شده است [۳]. کشیدن و دست‌کاری پریوتون و لیگامنت‌های ویسرال حین جراحی شکم می‌تواند باعث برادیکاردی شدید و هیپوتانسیون شود [۴]. برادیکاردی حین جراحی به دنبال بی‌حسی نخاعی معمولاً به دلیل سرکوب یک رفلکس قلبی-عروقی به نام بزولد-جاریش است که باعث کاهش بازگشت وریدی به قلب و در نتیجه کاهش برونده قلب می‌شود [۵]. روش درمان استاندارد در این شرایط تزریق سریع و به‌موقع آتروپین است [۶]. در گزارش موردی مایترا و همکاران [۷]، از خانمی ۳۱ ساله بحث شده که برای عمل سزارین تحت بی‌حسی نخاعی مراجعه کرده بود. این خانم پانزده دقیقه بعد از انجام بی‌حسی در حدود T8، پس از تولد نوزاد و در هنگام ماساژ رحم، بدون وجود هیچ‌گونه علائمی از میزان بالای بی‌حسی، دچار برادیکاردی شدید نزدیک به ۲۹ ضربه در دقیقه همراه با حالت تهوع شد که با تزریق آتروپین، ضربان قلب به حالت طبیعی بازگشته و جراحی ادامه می‌یابد. پس از شروع ماساژ رحم، بار دیگر ضربان قلب از ۹۰ به ۶۵ ضربه در دقیقه کاهش و مجدداً افزایش می‌یابد. در مطالعه موردی یانگ هونگ چانگ و همکاران [۸] خانم ۳۹ ساله‌ای در هفته ۳۷ حاملگی شرح داده شده است که به دلیل پره اکلامپسی و تأخیر رشد داخل رحمی برای اینداکشن در بخش زایمان بستری و برای وی انفوزیون اکسی توسین و آنالژزی اسپینال جهت بی‌دردی تجویز می‌شود. بعد از حدود دو دقیقه که بیمار در وضعیت خوابیده به پهلو چپ از طریق نخاع با ropivacaine 3.6 mg and fentanyl 20 µg بی‌حس می‌شود، ضربان قلب جنین به حدود

References:

1. Somboonviboon W, Kyokong O, Charuluxananan S, et al. Incidence and risk factors of hypotension and bradycardia after spinal anesthesia for cesarean section. J Med Assoc Thai 2008;91: 181-7.
2. Ou CH, Tsou MY, Ting CK, Chiou CS, Chan KH, Tsai SK. Occurrence of the Bezold-Jarisch reflex during Cesarean section under spinal anesthesia - A case report. Acta Anaesthesiol Taiwan 2004;42: 175-8.
3. Jang YE, Do SH, Song IA. Vasovagal cardiac arrest during spinal anesthesia for Cesarean section - A case report. Korean J Anesthesiol 2013;64:77-81.

4. Coventry DM, McMenemin I, Lawrie S. Bradycardia during intra-abdominal surgery. Modification by pre-operative anticholinergic agents. *Anesthesia* 1987; 42:835-9.
5. Kinsella SM, Tuckey JP. Perioperative bradycardia and asystole: Relationship to vasovagal syncope and the Bezold-Jarisch reflex. *Br J Anaesth* 2001;86:859-68.
6. Neumar RW, Otto CW, Link MS, et al. Part 8: Adult advanced cardiovascular life support: 2010 American Heart Association Guidelines for Cardiopulmonary Resuscitation and Emergency Cardiovascular Care. *Circulation* 2010;122:S729-67.
7. Maitra S, Baidya DK, Bhattacharjee S. Near fatal bradycardia during cesarean section under spinal anesthesia: "High spinal" may not be only risk factor. *Saudi J Anaesth* 2014; 8(Suppl 1): S118-S119.
8. Chung YH, Kim WH, Lee EK, et al. Sudden persistent fetal bradycardia after spinal analgesia for labor pain. *Korean J Anesthesiol.* 2013 Dec;65(6 Suppl):S99-S100. doi: 10.4097/kjae.2013.65.6S.S99.

Case report: severe bradycardia following spinal anesthesia

Kalani N¹, Hakimoallhi H², Ghobadifar M.A³, Sistani M.R¹, Sanie Jahromi M.S^{1*}

Received: 5/26/2015

Revised: 7/25/2015

Accepted: 10/3/2015

1. Medical Ethics Research Center, Jahrom University of Medical Sciences, Jahrom, Iran.
2. Dept. of Urology, Jahrom University of Medical Sciences, Jahrom, Iran.
3. Student Research Committee, Jahrom University of Medical Sciences, Jahrom, Iran.
4. Dept. of Anesthesiology, Jahrom University of Medical Sciences, Jahrom, Iran

Pars Journal of Medical Sciences, Vol. 13, No.3, Fall 2015

Par J Med Sci 2015;13(3):15-19

Abstract

Introduction:

The prevalence of severe and life-threatening bradycardia following spinal anesthesia, mostly associated with high spinal block, is about 2.5 percent. Numbness levels higher than T4 are considered a risk factor for occurrence of severe bradycardia and even cardiac arrest. This study presents an 81-year-old male patient presenting to Peymanieh Hospital in Jahrom to undergo a surgery for inguinal hernia and hydrocele. Until 13 minutes after spinal blocking, all vital signs were normal, but without symptoms of high spinal blocking, the patient's heart rate suddenly dropped to about 45 bpm, and a little later to 22 bpm. Fortunately, heart rate returned to normal with injection of atropine and ephedrine.

Conclusion:

The incidence of severe and life-threatening bradycardia is not necessarily associated with high spinal blocking and can occur even in the presence of normal spinal block. This fact highlights the importance of careful and real-time patient monitoring.

Keywords: Spinal Anesthesia, Bradycardia, Inguinal Hernia, Hydrocele

* Corresponding author, Email: sadegh_532@yahoo.com