

## تأثیر عصاره آبی الکلی گیاه جینسینگ بر رفع مسمومیت سیکلوفسفامید در بافت کبد موش‌های صحرائی بالغ

نویسندگان:

منا والی پور<sup>۱</sup>، حبیب اله جوهری<sup>۲\*</sup>، سمانه ذوالقدری جهرمی<sup>۱</sup>، حسین کارگر جهرمی<sup>۳</sup>، الهه سامانی جهرمی<sup>۱</sup>

۱- گروه فیزیولوژی، دانشگاه آزاد اسلامی، واحد جهرم، جهرم، ایران  
 ۲- گروه فیزیولوژی، دانشگاه آزاد اسلامی، واحد داراب، داراب، ایران  
 ۳- مرکز تحقیقات زئونوز، دانشگاه علوم پزشکی جهرم، جهرم، ایران

Pars Journal of Medical Sciences, Vol. 12, No. 4, Winter 2015

### چکیده:

**مقدمه:** هدف از پژوهش حاضر یافتن آنتی‌اکسیدان مناسب و بررسی اثر عصاره گیاه جینسینگ روی کاهش عوارض کبدی داروی ضد سرطان سیکلوفسفامید است.

**مواد و روش‌ها:** حیوانات مورد استفاده در این پژوهش، ۶۰ سر موش صحرائی ماده بالغ بودند که به شش گروه ۱۰ تایی شامل گروه کنترل (عدم دریافت هیچ نوع دارو)، گروه تجربی ۱ (دریافت روزانه ۵mg/kg/bw داروی سیکلوفسفامید)، گروه تجربی ۲ (دریافت روزانه ۲ g/kg/bw عصاره جینسینگ) و گروه‌های تجربی ۳، ۴ و ۵ (دریافت روزانه به ترتیب ۰/۵، ۱، ۲، ۳ عصاره جینسینگ به همراه ۵mg/kg/bw داروی سیکلوفسفامید) تقسیم شدند. در پایان دوره از بافت کبد تمام موش‌ها لام تهیه و مورد بررسی قرار گرفت.

**نتایج:** در گروه کنترل سلول‌ها طبیعی بودند. در گروه تجربی ۱ نکرور سلولی به میزان زیاد مشاهده شد. در گروه تجربی ۲ تغییری در بافت کبد مشاهده نشد. تخریب هیپاتوسیتی سلول‌های کبدی گروه تجربی ۳ کمتر از گروه تجربی ۱ بود و در این گروه پرخونی سینوزوئیدی و ارتشاح لنفوسیتی به میزان کمتری نسبت به گروه تجربی ۱ مشاهده شد. تخریب هیپاتوسیتی در سلول‌های کبدی در گروه تجربی ۴ کمتر از گروه تجربی ۱ و ۳ و در گروه تجربی ۵ کمتر از گروه تجربی ۱ و ۴ بود.

**نتیجه‌گیری:** درحالی‌که سیکلوفسفامید با سازوکارهای مختلف از جمله تولید گونه فعال اکسیژن، باعث تخریب بافت کبد می‌شود، ولی عصاره جینسینگ به مقدار زیادی می‌تواند این عوارض را کاهش دهد.

Par J Med Sci 2015;12(4):1-8

**واژگان کلیدی:** سیکلوفسفامید، جینسینگ، کبد، موش صحرائی

### مقدمه:

و اغلب باعث رشد عفونت‌های فرصت‌طلب و بعضی مواقع باعث رشد دوباره سرطان می‌شود [۲]. باوجودی که دوز بالای سیکلوفسفامید دارای این چنین عوارضی است، دوز مناسب آن باعث افزایش پاسخ ایمنی در حیوان و انسان می‌شود [۳،۴]. درمان با سیکلوفسفامید در دوزهای پایین باعث برگشت قدرت تکثیر لنفوسیت‌های طحال حیوان دارای تومور شده، درحالی‌که در طی دوران وجود تومور قبل از درمان، قدرت تکثیر کاهش

سیکلوفسفامید داروی ضد سرطان است که در شیمی‌درمانی استفاده می‌شود. این دارو یک آلکیل کننده است که موجب اتصال بین دو رشته DNA و شکستن آن و مهار سنتز پروتئین و RNA می‌شود [۱]. هرچند این دارو دارای خاصیت ضد سرطانی خوبی است و باعث کاهش حجم تومور می‌شود، ولی دوز اضافی آن معمولاً ضعیفی را در سازوکارهای دفاعی میزبان ایجاد می‌کند. این ضعف معمولاً منجر به مهار پاسخ‌های ایمنولوژی

\* نویسنده مسئول، نشانی: گروه فیزیولوژی، دانشگاه آزاد اسلامی، واحد داراب، داراب، ایران  
 تلفن تماس: ۰۷۳۱-۳۳۳۴۲۶۶ پست الکترونیک: hjowhary@yahoo.co.uk

پذیرش: ۹۳/۷/۲۶

اصلاح: ۹۳/۷/۱۱

دریافت: ۹۳/۴/۲۰

## مواد و روش‌ها:

در این مطالعه تجربی، ۶۰ سر موش صحرایی ماده بالغ از نژاد ویستار با وزن متوسط ۱۹۵-۱۸۵ گرم و سن ۳-۲ ماه تهیه شده از مرکز پرورش حیوانات آزمایشگاهی دانشگاه آزاد اسلامی واحد جهرم مورد مطالعه قرار گرفتند. نگهداری حیوانات آزمایشگاهی مطابق با راهنمای انستیتوی ملی سلامت انجام شد. این پژوهش طی ۲۱ روز در شرایط مناسب با درجه حرارت کنترل شده  $25 \pm 1$  درجه سانتی‌گراد و دوره ۱۲ ساعت روشنایی و ۱۲ ساعت تاریکی انجام شد.

### روش تهیه دوزهای مختلف سیکلوفسفامید

یک عدد قرص ۵۰ میلی‌گرمی که کاملاً پودر و در ۱۰ cc آب مقطر حل شده، به طور روزانه بر اساس کیلوگرم وزن بدن با کمک سرنگ و نیدل انسولینی به صورت درون صفاقی به هر موش تزریق شد. باید توجه داشت که قرص‌های سیکلوفسفامید در آب مقطر به طور کامل حل نمی‌شوند و به صورت سوسپانسیون در می‌آیند.

### روش عصاره‌گیری جینسینگ

برای تهیه عصاره گیاه، ابتدا ریشه آن را به صورت پودر در آورده و سپس عصاره آن به روش پرکولاسیون گرفته شد (۱۶). برای این کار، پودر خشک شده در بخش استوانه‌ای دستگاه پرکولاتور که دو سوم حجم آن با الکل ۸۰ درصد و بقیه با آب پر شده، ریخته می‌شود. زمانی که اولین محلول از شیر انتهای خارج شد، شیر دستگاه را بسته و پس از گذشت ۲۴ ساعت عصاره جمع‌آوری می‌شود. سپس عصاره جمع‌آوری شده در دمای ۳۰-۴۰ درجه در محیط عاری از میکروب خشک می‌شود (۱۶). تقسیم بندی حیوانات بر اساس محدوده وزنی به طور تصادفی در شش گروه جداگانه به شرح زیر انجام شد:

**گروه کنترل:** به حیوانات این گروه هیچ نوع دارویی تزریق نشد.

**گروه تجربی ۱:** روزانه مقدار ۵mg/kg، وزن بدن دارویی سیکلوفسفامید دریافت کردند.

**گروه تجربی ۲:** روزانه مقدار ۲ g/kg، وزن بدن عصاره هیدرو الکلی (آبی الکلی) جینسینگ دریافت کردند.

**گروه تجربی ۳:** روزانه مقدار ۵mg/kg وزن بدن، دارویی سیکلوفسفامید و ۰/۵ g/kg وزن بدن عصاره هیدروالکلی جینسینگ دریافت کردند.

**گروه تجربی ۴:** روزانه مقدار ۵mg/kg وزن بدن، دارویی سیکلوفسفامید و ۱g/kg وزن بدن عصاره هیدروالکلی جینسینگ دریافت کردند.

می‌یابد [۵،۶]. این دارو به خوبی از دستگاه گوارش جذب و به طور گسترده‌ای در بافت‌های بدن توزیع می‌شود. متابولیسم این دارو کبدی و دفع آن از طریق ادرار است. این دارو باعث مهار سنتز پروتئین می‌شود و نیمه‌عمری حدود ۴-۶ ساعت دارد [۷].

کبد یکی از اندام‌های کلیدی در خارج کردن سموم از بدن است که همواره با مواد سمی و متابولیت‌های فراوانی مواجه است. اختلالاتی که ممکن است در کبد پیش آید نیز فراوان و متنوع هستند. سلول‌های کبدی با استفاده از آنزیم‌های شبکه آندوپلاسمی صاف خود و به روش اکسیداسیون و متیلاسیون، مواد متعددی از جمله الکل، استروئیدها و باری‌تورات‌ها را غیرفعال می‌سازند [۸].

داروی گیاهی جینسینگ با نام علمی پاناکس (از ریشه واژه یونانی به معنی داروی هر درد) ظاهری شبیه بدن یک انسان دارد و این باور در میان مردم وجود داشته است که این دارو می‌تواند بیماری‌های تمام قسمت‌های بدن را درمان کند و باعث تقویت بدن شود. امروزه تأثیرات مفید این داروی گیاهی در درمان و پیشگیری از بیماری‌های قلبی و عروقی، دیابت و همچنین رفع خستگی روانی و استرس تأیید شده است. علاوه بر این، مشخص شده است که این دارو می‌تواند باعث بهبود عملکرد مغزی شده و بهبود قابلیت‌های شناختی را در افراد مبتلا به کاهش حافظه مرتبط با پیری به دنبال داشته باشد [۹]. در طب سنتی چین از این دارو بیش‌تر برای کاهش استرس استفاده می‌شده است. جینسینگ به عنوان آداپتوژن قادر است بدن را تقویت کرده و آن را در انجام اعمالش یاری رساند [۹،۱۰].

مصرف زیاد داروی سیکلوفسفامید، همانند سایر داروهای ضد سرطان، به سرعت در سلول‌های در حال تقسیم باعث بروز سمیت سلولی از جمله آسیب‌های کبدی می‌شود [۱۱]. پاتوژنز سمیت سیکلوفسفامید در سلول‌های کبد مشخص نشده است، ولی به نظر می‌رسد که افزایش رادیکال‌های آزاد اکسیژن ناشی از متابولیت‌های سیکلوفسفامید نقش مهمی در بروز آن دارد [۱۲]. در مطالعه ای نشان داده شده است که سیکلوفسفامید باعث بروز تغییرات پاتولوژی شدید از جمله نکروز و فیبروز در بافت کبد می‌شود [۱۳]. از طرف دیگر، در موش‌های صحرایی درمان شده با سیکلوفسفامید مشخص شده است که این دارو باعث بروز آسیب‌های کبدی می‌شود [۱۴، ۱۵].

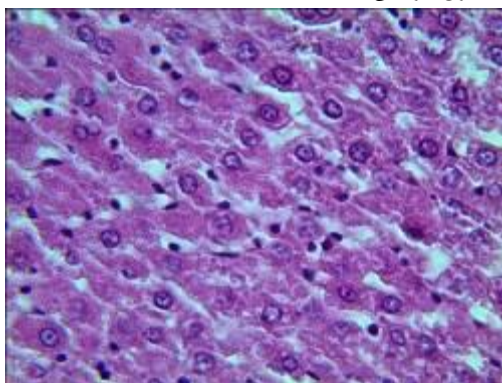
هدف از انجام این پژوهش بررسی نقش عصاره آبی الکلی جینسینگ بر رفع مسمومیت سیکلوفسفامید در بافت کبد موش‌های صحرایی بالغ است.

**گروه تجربی ۵:** روزانه مقدار ۵mg/kg وزن بدن داروی سیکلوفسفامید و ۲g/kg وزن بدن عصاره هیدروالکلی جینسینگ دریافت کردند.

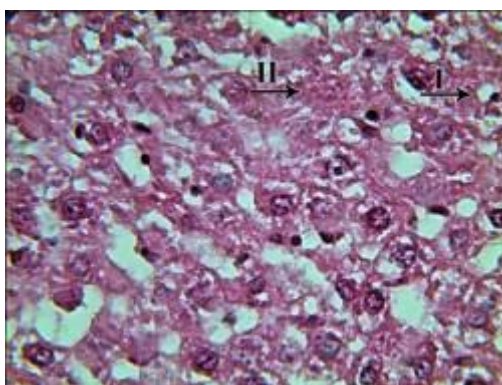
داروی سیکلوفسفامید به صورت درون صفاقی تزریق شد و عصاره جینسینگ به صورت خوراکی به حیوانات مورد آزمایش خوراند. موش‌ها در روز بیست و دوم به وسیله دی اتیل اتر بی‌هوش و به طور کامل کبد آن‌ها با عمل جراحی خارج شد. سپس بافت‌های کبد برای تهیه مقطع‌های پنج میکرونی در ظرف‌های حاوی تثبیت‌کننده فرمالین ۱۰٪ به مدت ۲۱ روز قرار داده شدند. پس از تهیه لام از بافت‌ها، لام‌ها به روش هماتوکسیلین-انوزین رنگ‌آمیزی شدند و پارامترهای التهابی مورد بررسی قرار گرفتند. سپس از لام‌ها با میکروسکوپ نوری دو چشمی مدل Labomed×400 (ساخت کشور انگلیس) و دوربین UV 100 (ساخت کشور کره) فتومیکروگراف تهیه و با استفاده از کامپیوتر (ساخت کشور چین) داده‌های حاصل تحلیل شدند. در هر گروه، بافت‌های کبد از نظر تغییرات بافتی از جمله پرخونی، نکروز سلولی، ارتشاح لنفوسیتی، تجمع تک‌هسته‌ای، تورم هیدروپیک و نکروز سلولی مورد مطالعه قرار گرفتند. تغییرات پاتولوژی هر گروه نسبت به گروه کنترل گزارش شد.

### نتایج:

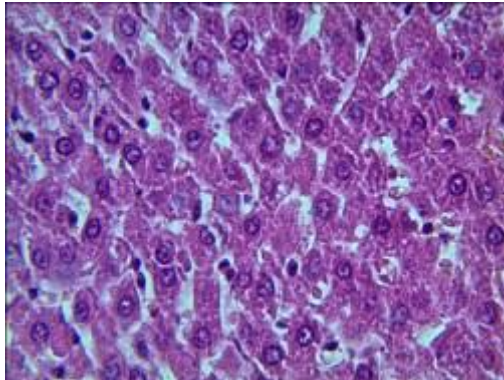
این مطالعه نشان داد که سلول‌های کبدی در گروه کنترل که هیچ دارویی دریافت نمی‌کردند، طبیعی بوده است (تصویر ۱). در گروه تجربی ۱ تورم هیدروپیک سلول‌های کبدی و نکروز سلولی به میزان زیادی مشاهده شد (تصویر ۲). در گروه تجربی ۲ هیچ‌گونه تغییری در بافت کبد مشاهده نشد و سلول‌های هپاتوسیت طبیعی بودند (تصویر ۳). تخریب سلول‌های کبدی گروه تجربی ۳ کمتر از گروه تجربی ۱ و سیتوپلاسم تیره‌تر از گروه کنترل بود. پرخونی سینوزوئیدی و ارتشاح لنفوسیتی به میزان کمتری در این گروه نسبت به گروه تجربی ۱ مشاهده شد (تصویر ۴). همچنین تخریب هپاتوسیتی گروه تجربی ۴ کمتر از گروه تجربی ۱ و ۳ بود (تصویر ۵). در گروه تجربی ۵ تخریب هپاتوسیتی کمتر از گروه تجربی ۱ و ۴ بود (تصویر ۶). همچنین دانه‌دانه شدن سلول‌های کبدی نیز در گروه تجربی ۳ و ۴ و ۵ مشاهده شد.



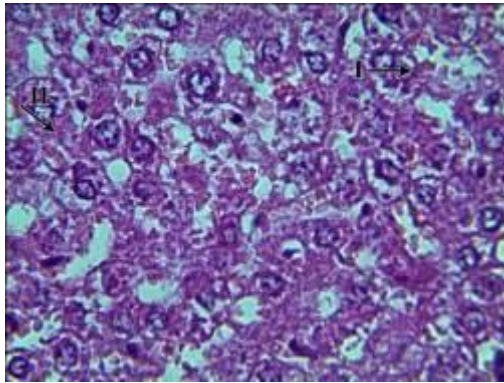
تصویر ۱: فتومیکروگراف از بافت کبد در گروه کنترل (۴۰۰×) (رنگ‌آمیزی هماتوکسیلین-انوزین). سلول‌های کبد طبیعی هستند.



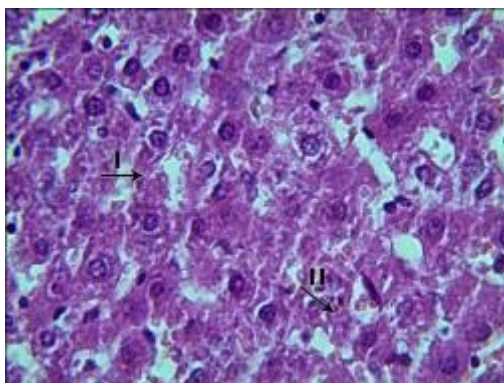
تصویر ۲: فتومیکروگراف از بافت کبد در گروه تجربی ۱ (×۴۰۰) (رنگ آمیزی هماتوکسیلین-انوزین). تورم هیدروپیک سلول‌های کبدی (I) و نکروز سلولی (II) به میزان زیادی مشاهده شد.



تصویر ۳: فتومیکروگراف از بافت کبد در گروه تجربی ۲ (×۴۰۰) (رنگ آمیزی هماتوکسیلین-انوزین). تغییری در بافت کبد مشاهده نشد و سلول‌های هپاتوسیت طبیعی هستند.

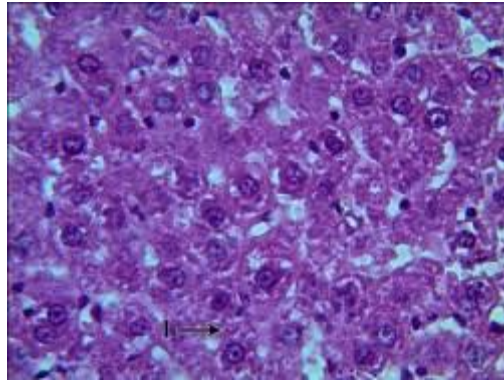


تصویر ۴: فتومیکروگراف از بافت کبد در گروه تجربی ۳ (×۴۰۰) (رنگ آمیزی هماتوکسیلین-انوزین). پرخونی هپاتوسیت‌ها (I) در مقایسه با گروه تجربی ۱ کمتر است و دانه‌دانه شدن سیتوپلاسم هپاتوسیت‌های بافت کبد (II) دیده می‌شود.



تصویر ۵: فتومیکروگراف از بافت کبد در گروه تجربی ۴ (×۴۰۰) (رنگ آمیزی هماتوکسیلین-انوزین). پرخونی و نکروز هپاتوسیت‌ها (I) در مقایسه با گروه تجربی ۱ و ۳ کمتر است و دانه‌دانه شدن سلول‌های کبدی (II) مشاهده می‌شود.





تصویر ۶: فتومیکروگراف از بافت کبد در گروه تجربی ۵ (۴۰۰×) (رنگ آمیزی هماتوکسیلین-ائوزین). در مقایسه با گروه تجربی ۱ و ۴ تخریب هپاتوسیستی در سلول‌های کبدی کمتر مشاهده می‌شود و دانه‌دانه شدن سلول‌های کبدی (I) نیز وجود دارد.

به‌تنهایی مشاهده می‌شود که بیانگر اثرات مفید عصاره این گیاه است.

در بررسی تغییرات هیستوپاتولوژیک کبد در گروه‌های مختلف، پارامترهای متعددی مورد بررسی قرار گرفتند. در این بررسی، تغییرات تخریبی گسترده و نکروز نواحی مرکز لوبولی و خونریزی با سیکلوفسفامید ایجاد شد. وقوع تغییرات تخریبی و نکروز در اطراف وریدچه مرکزی می‌تواند در اثر مواجهه با سموم نیز اتفاق بیفتد [۲۳]، بنابراین یافته‌های هیستوپاتولوژی کبد در این مطالعه، اثرات مستقیم و بارز سمی سیکلوفسفامید را نشان می‌دهد. در بررسی‌ها مشخص شده است که در شرایط فیزیولوژیک بین تشکیل گونه‌های اکسیدکننده و حذف آن‌ها توسط ترکیبات آنتی‌اکسیدان تعادل وجود دارد. استرس اکسیداتیو زمانی ایجاد می‌شود که این تعادل توسط تولید زیاد رادیکال‌های آزاد اکسیژن و یا ضعف سیستم دفاعی آنتی‌اکسیدانی مختل شود [۲۴]. توانایی سیکلوفسفامید در تولید رادیکال‌های آزاد، پراکسیداسیون چربی و بروز استرس اکسیداتیو در موش‌های بزرگ آزمایشگاهی گزارش شده است [۲۵]. تحقیقات انجام‌شده نشان داده است که سیکلوفسفامید یک عامل آلکیل‌کننده است و با ایجاد اتصال بین دو رشته مولکولی DNA، شکستن DNA و مهار سنتز پروتئین اثر آپوپتوز خود را اعمال می‌کند. این داروی آلکیل‌کننده مولکول‌های واکنشی تشکیل می‌دهد که گروه نوکلئوفیلیک روی DNA به‌ویژه ۷-ان گوانیل را آلکیل می‌کند و سبب ایجاد پیوندهای جانبی میان بازها و جفت شدن غیرطبیعی بازها و شکسته شدن مولکول DNA و کاهش تقسیمات می‌وزی می‌شود [۲۶].

همان‌طور که نتایج این مطالعه نشان می‌دهد، تجویز سیکلوفسفامید باعث بروز آسیب کبدی می‌شود. برخی نتایج این مطالعه با یافته‌های برخی از تحقیقات همخوانی دارد. شنتیل کومار و همکاران نشان دادند که سیکلوفسفامید باعث بروز آسیب‌های بافتی شدید از جمله نکروز، خونریزی و فیبروز در

## بحث :

با توجه به تکامل طب سنتی در طی هزاران سال و نقش مهم آن در سلامت افراد، به نظر می‌رسد تجربه تکاملی طب سنتی برای اکتشافات دارویی پیشرفته، مفهوم بیش تری غیر از فراهم کردن اجزای شیمیایی جدید داشته باشد [۱۷]. امروزه یافتن فرمولاسیون جدید، به‌ویژه با منشا گیاهی، از جمله راهبردهای درمانی بیماری‌هایی مانند سرطان می‌باشند. استفاده از جنسینگ به‌عنوان یک داروی گیاهی برای کاهش عوارض ناشی از داروی شیمیایی سیکلوفسفامید که عوارض احتمالی آن بر کبد تا حدودی به اثبات رسیده است، بسیار مهم و یافتن آنتی‌اکسیدان مناسب جایگزین آن ضروری است. پژوهش حاضر با این هدف انجام شده است.

از بین ترکیبات موجود در گیاهان، مطالعات زیادی درباره خواص فارماکولوژیک اسانس گیاهان دارویی انجام شده است. بسیاری از خواص فیزیولوژیکی گیاهان مرتبط با اسانس آن بوده و به‌عنوان دارو یا بخشی از دارو مورد استفاده قرار می‌گیرد [۱۸]. از مهم‌ترین ترکیبات آنتی‌اکسیدانی جنسینگ می‌توان به ترکیبات فنولی و ساپونین‌ها اشاره کرد که از واکنش‌های اکسیداتیو جلوگیری می‌کنند [۱۹]. خاصیت آنتی‌اکسیدانی این گیاه از طریق تحریک فعالیت آنزیم‌های آنتی‌اکسیدانی مانند گلوتاتیون و سوپراکسید دسموتاز عملی می‌شود [۲۰، ۲۱، ۲۲] که خود می‌تواند از بین برنده سوپراکسیدها باشد. بر اساس فتومیکروگراف‌های تهیه‌شده در پژوهش حاضر، مشخص شد که تورم هیدروپیک و نکروز سلولی کبد در گروه‌های دریافت‌کننده سیکلوفسفامید وجود دارد که ناشی از افزایش گونه‌های فعال اکسیژن است و جنسینگ با خواص آنتی‌اکسیدانی باعث کاهش عوارض آن می‌شود. همچنین کاهش تخریب بافت کبدی در گروه‌های دریافت‌کننده جنسینگ و سیکلوفسفامید توأم و گروه دریافت‌کننده جنسینگ

رادیكال‌های آزاد باعث اثرات مخرب بر بافت كبد موش‌های صحرایی ماده شده است، ولی گیاه جینسینگ با خواص آنتی‌اکسیدانی و مواد مؤثر خود باعث کاهش عوارض ناشی از مصرف سیکلوفسفامید می‌شود. از این رو به‌منظور کاهش عوارض ناشی از مصرف داروی سیکلوفسفامید می‌توان از عصاره ریشه جینسینگ استفاده کرد.

### تشکر و قدردانی:

نتایج این تحقیق بر مبنای پایان‌نامه کارشناسی ارشد سرکار خانم منا والی پور دانش‌آموخته تکوین دانشگاه آزاد اسلامی واحد جهرم ارائه شده است، بدین‌وسیله از مسئولین محترم آزمایشگاه تکوین به‌ویژه آقای دکتر حسین کارگر که در اجرای این طرح همکاری داشته‌اند، قدردانی می‌شود.

کبد موش صحرایی می‌شود [۱۳]. از طرف دیگر، در بیماری که از سیکلوفسفامید استفاده کرده‌اند، اختلال عملکرد و سمیت کبدی گزارش شده است [۲۷]. بافت کبد اولین جایگاه فعالیت میکروزومال داروها است. فعالیت کبدی سیکلوفسفامید باعث تولید متابولیت‌های سمی و در نتیجه موجب تخریب سلول‌ها و مجاری کبدی می‌شود [۱۳]. خیاط نوری در تحقیقات خود بیان داشت که احتمالاً تولید متابولیت‌های سمی توسط فعالیت آنزیم‌های میکروزومال کبدی عامل آسیب به بافت کبد است [۲۸] که با نتایج مطالعه حاضر همخوانی دارد. بدین ترتیب مصرف جینسینگ برای افرادی که بنا بر نیاز باید از داروی سیکلوفسفامید استفاده کنند، توصیه می‌شود.

### نتیجه‌گیری:

در پژوهش حاضر، با وجودی که سیکلوفسفامید به‌عنوان یک عامل آلکیله‌کننده با ایجاد اختلال در عملکرد سلول‌ها و تولید

## References:

1. Tosa N, Murakami M, Jia WY, et al. Critical function of t cell death-associated gene 8 in glucocorticoid - induced thymocyte apoptosis. *Int Immunolo* 2003; 15(6):741-9.
2. Diasio RB, Buglio AF. *Immunomodulators: immunosuppressive agents and immunostimulant*, McGraw Hill, New York: USA 1996; 1291-308.
3. Souza -Fiho MV, Lima MV, Pompeu MM, Ballejo G, et al. Involvement of nitric in the pathogenesis of cyclophosphamide-induced hemorrhagic cystitis. *Am J Pathol* 1997; 150(1):247-56.
4. Teicher BA. Anti- tumor alkylating agents In: De vita VT Helman S, Rosenberg SA, *Cancer principles and practice of oncology: From Lippincott Raven*. Philadelphia: 2001; 405-18.
5. Matar P, Celoria GC, Font MT, Scharovsky OG. Antimetastatic effect of single -low dose of cyclophosphamide on rat lymphoma. *J Exp Clin Cancer Res* 1995; 14:59-63.
6. Matar P, Rozados VR, Gonzalez AD, et al. Mecanism of anti metastatic immunopotiation by low dose cyclophosphamide. *European J Cancer (part a)* 2000; 36 (8): 1060-6.
7. Rasouli M. *Iranian generic nursing care*. 6 td ed., Tehran: rafa andysheh; 2012: 283-286. (Persian)
8. Rojhan M. *Based Human Histology*. 4 td ed. Tehran: Arjmand publication; 2005: 332-357. (Persian)
9. Kitts D, Hu C. Efficacy and safety of ginseng. *Public Health Nutr* 2000; 3(4A):473-85.
10. Chang YS, Seo EK, Gyllenhaal C, Block KI. Panax ginseng: a role in cancer therapy? *Integr Cancer Ther* 2003; 2:13-33.
11. McCune JS, Batchelder A, Deeg HG, Gooley T, et al. Cyclophosphamide following targeted oral busulfan as conditioning foe hematopoietic cell transplantation: pharmacokinetics. Liver toxicity and mortality. *Biol Blood Marrow Transplant* 2007; 13(7): 853-562.
12. Schimmel KJ, Richel DJ, Vanden Brink RB, Guchelaar HJ. Cardiotoxicity of cytotoxic drugs. *Cancer Treat Rev* 2004; 30(2): 181-191.
13. Senthilkumar S, Devaki T, Manohar BM. Babu MS. Effect of squalene on cyclophosphamide-induced toxicity. *Clin Chim Acta*, 2006; 364(1-2) 335-342.
14. Selvakumar E, Prahalathan C, Mythili Y, Varalakshmi P. Mitigation of oxidative stress in cyclophosphamide-challenged hepatic tissue by DL-alpha-lipoic acid. *Mol Cell Biochem* 2005; 272(1-2):179-185.
15. Ghosh S, Ghosh D, Chat topadhyay S, Debnath J. Effect of ascorbic acid supplementation on liver and kidney toxicity in cyclophosphamide-treated female albino rats. *J Toxicol sci* 1999; 24(3):141-144.
16. Samsam SH. *Collection of medicinal herbs*. 1st ed. Tehran: char bagh ;2007: 938.
17. Kong D-X, Li X-J, Zhang H-Y. Where is the hope for drug discovery? Let history tell the future. *Drug Discov* 2009.
18. Kamatou GPP, Viljoen AM, Gono-Bwalya AB, et al. The in vitro pharmacological activities and a chemical investigation of three South African Salvia species. *J Ethnopharmacol* 2005; 102: 382-90.
19. Suhaj M. Spice antioxidants isolation and their antiradical activity: a review. *J Food Compos Anal* 2006; 19: 531-7.
20. Kang KS, Kim HY, Pyo JS, Yokozawa T. Increase in the free radical scavenging activity of ginseng by heat-processing. *Biol pharm bull* 2006; 29:750-4.

21. Liu ZQ, Luo XY, Liu GZ, et al. In vitro study of the relationship between the structure of ginsenosid and its antioxidative or prooxidative activity in free radical induced hemolysis of human erythrocytes. *J Agric Food Chem* 2003; 51: 2555-8.
22. Naval MV, Gomez-Serranillos MP, Carretero ME, et al. Neuroprotective effect of a ginseng(Panax ginseng) root extract on astrocytes primary culture. *J Ethnopharmacol* 2007; 112: 262-70.
23. Cullen JM. Liver, Biliary system, Exocrine pancreas. In: McGavin MD, Zachary JF, editors. *Pathologic Basis of Veterinary Disease*. 4th ed. London: Mosby; 2007: 403-6.
24. Gutteridge JM, Mitchell J. Redox imbalance in the critically ill. *Br Med Bull* 1999; 55:49-75.
25. Bastianetto S, Zheng WH, Quirion R. The Ginkgo biloba extract (EGb 761) protects and rescues hippocampal cells against nitric oxide-induced toxicity: involvement of its flavonoid constituents and protein kinase C. *J Neurochem* 2000; 74(6):2268-77.
26. Katzung-Bertram J. *Basic Medical Pharmacology*. Niyayesh M, Modares Musavi F, Fathollahi A(Translators). Tehran: Arjomand 1999; 372-8.
27. Bearman SI, Appelbaum FR, Buckner CD, Petersen FB, et al. Regimen-related toxicity in patients undergoing boin marrow transplantation. *J Clin Oncol* 1988; 6(10): 1562-1568.
28. Khyat Nori MH, Amoagholi Tabrizi B. Effect of oral administration of cyclophosphamide on serum biochemical parameters in rats. *J Veterinary Medicine, Islamic Azad University Garmsar* 2010; 3(2):75-80. (Persian)

)

## Effect of hydroalcoholic extract of ginseng on cyclophosphamide detoxification in liver tissue of adult rats

Valipour Mona<sup>1</sup>, Johari Habibollah \*<sup>2</sup>, Zolghadri Jahromi Samaneh<sup>1</sup>, Kargar Jahromi Hossien<sup>3</sup>, Samani Jahromi Elaheh<sup>1</sup>

Received: 7/11/2014

Revised: 10/3/2014

Accepted: 10/8/2014

1. Dept. of physiology, Islamic Azad University, Jahrom Branch, Jahrom, Iran
2. Dept. of physiology, Islamic Azad University, Darab Branch, Darab, Iran
3. Zoonoses Research Center, Jahrom University Medical Science, Jahrom, Iran

Pars Journal of Medical Sciences, Vol. 12, No. 4, Winter 2015

Par J Med Sci 2015;12 (4):1-8

### Abstract

#### Introduction:

Liver is a vital organ of the human bodies which continuing of life is impossible without it. Cyclophosphamide is an anti-cancer drug using in chemotherapy. This study aimed to find an appropriate antioxidant and to examine the effect of ginseng extract on reducing hepatic complications of cyclophosphamide.

#### Methods and Materials:

We examined 60 adult female rats which were divided into 6 groups of 10 namely, control group which did not receive any drugs, experimental group 1 which daily received 5mg/kg/bw of cyclophosphamide, experimental group 2 which received 2gr/kg/bw of ginseng extraction, and experimental groups 3, 4 and 5 which received 0.5, 1 and 2 gr/kg/bw of hydroalcoholic ginseng extract together with 5mg/kg/bw cyclophosphamide. . Finally, slides were prepared from liver tissue of the rats and studied.

#### Results:

The cells of control group were normal. Liver cells in experimental group 1 were extremely necrotic. No changes were observed in liver tissue in experimental group 2 Destruction of hepatocytes in the liver cells as well as the sinusoidal congestion and lymphocyte infiltration were observed less in experimental group 3 than in experimental group 1. Likewise, hepatocyte destruction was less in experimental group 4 than in experimental group 1 and 3, and less in experimental groups 5 than in experimental groups 1 and 4.

#### Conclusions:

Cyclophosphamide destroys liver tissue in a variety of ways including production of active oxygen species, but ginseng extract can reducing such complications to some extent.

**Key Words:** Cyclophosphamide, Ginseng, Liver, Rat