

ارزیابی هیستوپاتولوژیک تأثیر مصرف پودر خوراکی مرجان خلیج فارس در روند ترمیم ضایعات استخوان

نویسندگان:

مهدی مرجانی*^۱، هومن فقیهی^۲

۱- گروه علوم درمانگاهی، دانشکده دامپزشکی، دانشگاه آزاد اسلامی، واحد کرج، کرج، ایران

۲- گروه دامپزشکی، دانشکده دامپزشکی، دانشگاه آزاد اسلامی، واحد کرج، کرج، ایران

Journal of Jahrom University of Medical Sciences, Vol. 11, No. 2, Summer 2013

چکیده:

مقدمه: با توجه به تحقیقات انجام شده در دهه اخیر روی منافع جانوران و فرآورده های دریایی به ویژه مرجان ها تصمیم گرفته شد تا از پودر خوراکی تهیه شده از مرجان بومی خلیج فارس به عنوان التیام دهنده عارضه استخوان تیپا در خرگوش استفاده شود.

روش کار: در این مطالعه تجربی از تعداد ۱۸ سر خرگوش سفید نیوزلندی استفاده شد. خرگوش ها به طور تصادفی به سه گروه شش تایی شامل گروه کنترل، گروه با مصرف کلسیم خوراکی، گروه با مصرف پودر مرجان تقسیم شدند. به منظور ایجاد نقیصه در خرگوش ها، بخش $\frac{1}{3}$ ابتدایی استخوان درشت نی آن ها شکاف داده شد و سپس توسط مته ارتوپدی سوراخی به عمق تقریبی $0.8-0.6$ میلی متر و قطر چهار میلی متر در آن ایجاد و بعد از تخلیه و شستشوی موضع بخیه شد. این عمل در هر سه گروه به طور یکسان انجام شد. خرگوش های گروه کلسیم با دریافت روزانه 1150 میلی گرم پودر کلسیم، خرگوش های گروه مرجان با دریافت 1220 میلی گرم پودر مرجان و خرگوش های گروه کنترل در شرایط استاندارد قفس نگهداری شدند. لام پاتولوژی خرگوش ها برای بررسی در روزهای صفر، 10 ، 20 ، 30 ، 40 ، 50 ، 63 به آزمایشگاه فرستاده شدند.

یافته ها: در بررسی های هیستوپاتولوژیک، پارامترهای پرولیفراسیون فیبروبلاستی، تشکیل استخوان جدید، بلوغ و روند معدنی شدن آن مورد ارزیابی قرار گرفت و نتایج بهتری در گروه مرجان نسبت به گروه کلسیم و کنترل مشاهده شد ($p=0.0429$).

نتیجه گیری: با ارزیابی مرجان خلیج فارس مشخص شد که این مرجان می تواند به عنوان یک بیومتریال اوستئوکوندکتیو و داربست استخوانی برای التیام نقیصه استخوان درشت نی از طریق افزایش استخوان سازی در ناحیه مورد نظر به نحو مطلوب عمل کند.

J Jahrom Univ Med Sci 2013; 11(2): 15-22

واژگان کلیدی: مرجان، پیوند استخوانی، خرگوش نیوزیلندی، مواد زیست سازگار

مقدمه:

$\frac{1}{3}$ بقیه استخوان، قسمت ارگانیک آن است که در مرجان ها به

مقدار اندکی از اسیدهای آمینه کاهش می یابد [۶،۱]. با توجه به این که در تمامی مطالعات قبلی روی مرجان ها، از مرجان منطقه اوکیناواوی ژاپن استفاده شده است و یک گونه خاص از این مرجان ها در محیط آزمایشگاه با شرایط زیستی ویژه برای استفاده به عنوان یک ماده زیست سازگار ایده آل پرورش داده می شود، تصمیم بر آن شد به دلیل وجود تپه های مرجانی بسیار در خلیج فارس روی مرجان های بومی ایران تحقیقات اولیه به منظور بررسی امکان استفاده از آن ها به عنوان

در سال های اخیر استفاده از مرجان ها به دلیل دارا بودن منابع غنی کلسیم و دیگر عناصر معدنی مورد توجه بسیاری از محققان قرار گرفته است. با توجه به نوع، گونه و حجم سوراخ ها، مرجان ها تفاوت های فاحشی در مشخصات بیومکانیک دارند. مرجان ها از مواد معدنی ساخته شده اند، ولی مقداری آمینواسید هم در ساختمان آن ها وجود دارد [۱-۵]. بین مرجان و استخوان تفاوت هایی وجود دارد. $\frac{2}{3}$ ترکیب استخوان را مواد معدنی تشکیل می دهد که اساساً به شکل کلسیم فسفات است.

* نویسنده مسئول، نشانی: تهران، خ شریعتی، تقاطع ملک ترکمنستان، پلاک ۳، باشگاه پژوهشگران جوان و نخبگان

پست الکترونیک: mzmarjani@gmail.com

دورنگار: ۰۲۱-۸۸۴۱۰۹۶۵

تلفن تماس: ۰۲۱-۸۸۴۰۹۰۹۸

پذیرش: ۱۳۹۱/۱۲/۱۶

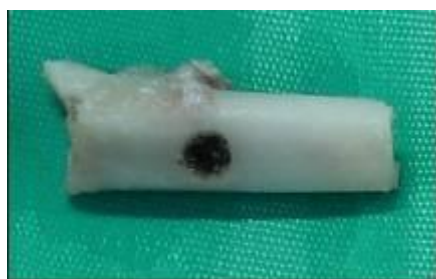اصلاح: ۱۳۹۱/۱۰/۰۴

دریافت: ۱۳۹۱/۰۲/۰۷

آماده‌سازی قبل از عمل با آسپرومازین به میزان ۰/۵-۱ میلی‌گرم به ازای هر کیلوگرم وزن به شکل تزریق داخل عضلانی انجام شد. پس از آن خرگوش‌ها روی تخته مخصوص قید و میز جراحی به شکل خوابیده به پهلو کاملاً محکم شده و پس از تراشیدن موها از ناحیه بالای مفصل زانو تا مچ پا به روش متداول اعمال جراحی ضدعفونی و آماده‌سازی شدند. بیهوشی عمومی توسط داروی کتامین با دوز ۵۰-۲۰ میلی‌گرم بر اساس کیلو گرم وزن بدن و آسه‌پرومازین ۰/۵-۱ میلی‌گرم بر اساس کیلو گرم وزن بدن و سولفات آتروپین با دوز ۰/۱-۰/۵ میلی‌گرم بر اساس کیلو گرم وزن بدن قبل از شروع عمل جراحی به روش داخل عضلانی تزریق شد.

مراحل انجام عمل جراحی و ایجاد نقیصه سوراخی

شکل در استخوان درشت نی: در گروه‌های مورد نظر از پای راست برای ایجاد نقیصه استفاده شد. برای این کار ابتدا شکافی به طول ۳ سانتی‌متر از پایین مفصل زانو تا قسمت میانی استخوان درشت‌نی در قسمت جانبی ایجاد شد و بدون برش عضله، با کنار زدن پوست، استخوان درشت‌نی در معرض دید قرار گرفت. هدف از انتخاب این روش ایجاد ترومای کم‌تر در عضلات و جلوگیری از خونریزی بود. سپس به کمک مته ارتوپدی سوراخی به عمق ۰/۸-۰/۶ میلی‌متر و قطر چهار میلی‌متر در بخش $\frac{1}{3}$ بالایی استخوان درشت‌نی ایجاد و پس از خارج کردن خرده‌های استخوان و شستشوی نقیصه ایجاد شده، پوست با نخ نایلون سه صفر با الگوی ساده تک بخیه شد. در انتهای عمل خرگوش‌ها توسط نشان گرهای شماره دار برای بررسی‌های بعدی کد گذاری شدند (تصویر ۱).



تصویر ۲. نمونه مناسب جهت ارزیابی هیستوپاتولوژیک

ادامه داشت. علاوه بر آن، به مدت پنج روز جنتاماسین به میزان ۲ میلی‌گرم بر اساس وزن بدن نیز به خرگوش‌ها تزریق شد.

ماده زیست سازگار انجام شود [۲]. در بررسی مرجان‌های خلیج فارس مشخص شد که در ساختمان آن‌ها ۹۴/۷۳ درصد کربنات کلسیم وجود دارد. همچنین به لحاظ ساختار و میزان تخلخل تفاوت‌های فاحشی بین گونه‌های مختلف وجود دارد. در جزیره کیش، جزیره نای بندبای و جزیره فارور بیش از ۲۷ گونه مرجان شناسایی شده است که مهم‌ترین آن‌ها آکروپوریدا، پوریتیدا و فاویدا است. در این تحقیق از گونه پوریتیدا به شکل پودر استفاده شده است [۷-۸].

با توجه به نبود تحقیقات قابل استناد روی مرجان‌های خلیج فارس در کاربردهای خوراکی، تصمیم گرفته شد با بررسی‌های اولیه روی این گونه از مرجان‌ها به عنوان یک ماده زیست سازگار، راه را برای به‌کارگیری آن‌ها در تحقیقات بعدی روی انسان هموار ساخت [۹].

روش کار:

تعداد ۱۸ سر خرگوش سفید نیوزلندی با وزن تقریبی ۲/۵-۳ کیلوگرم به طور تصادفی به سه گروه شش تایی شامل گروه کنترل، گروه با مصرف کلسیم خوراکی و گروه با مصرف پودر مرجان به شکل خوراکی تقسیم شدند. تمام خرگوش‌ها برای بررسی‌های بعدی با نشان گرهای شماره دار در گوش کدگذاری شدند. وقوع هرگونه اتفاق غیر منتظره حین بیهوشی و جراحی، شکستگی استخوان حین جراحی، سوراخ شدن دو طرف بدنه استخوان و افزایش قطر سوراخ ایجاد شده به عنوان معیارهای خروج از مطالعه در نظر گرفته شدند.

در این تحقیق، پس از انجام محاسبات لازم، از قرص‌های بی‌کربنات کلسیم به میزان ۱۱۵۰ میلی‌گرم و پودر مرجان خلیج فارس گونه پوریتیدا به میزان ۱۲۲۰ میلی‌گرم روزانه در یک وعده استفاده شد.



تصویر ۱. ایجاد نقیصه در موضع عمل

درمان آنتی‌بیوتیکی با آنتی‌بیوتیک‌های طیف گسترده مانند سفازولین ۱۵-۵ میلی‌گرم به ازای هر کیلوگرم وزن بدن در هر ۱۲ ساعت در طول روز انجام شد و تزریق به مدت پنج روز

اساس آزمون تحلیل واریانس یک طرفه و آزمون شفه انجام شد.

یافته‌ها:

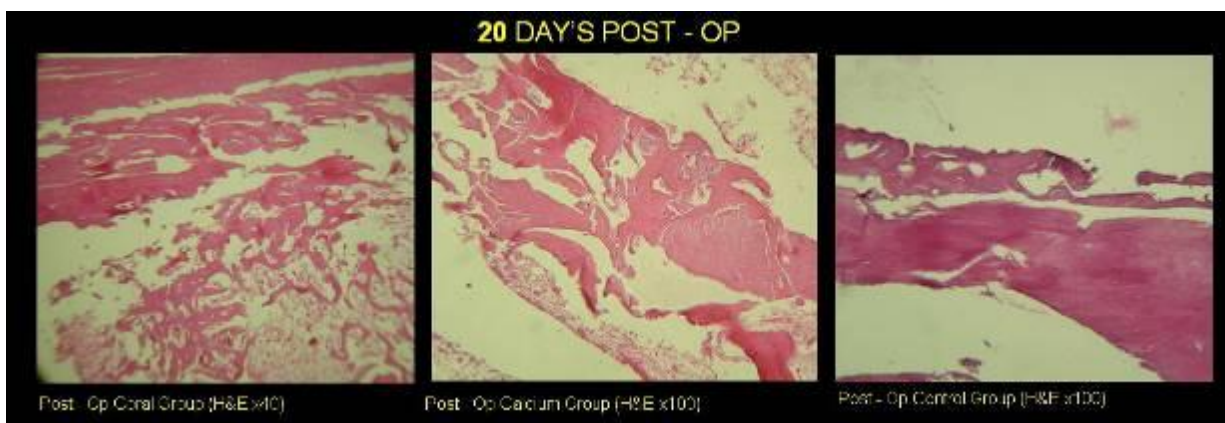
نتایج هیستوپاتولوژی لام های گروه های مرجان، کلسیم و کنترل در روزهای ۰، ۱۰، ۲۰، ۳۰، ۴۰، ۵۰، ۶۳ در تصویر های ۳، ۴، ۵ و ۶ آورده شده است. لازم به ذکر است که از هر کدام از گروه‌ها در روزهای یاد شده یک لام با رنگ آمیزی هماتوکسیلین و اتوزین و یک لام با رنگ آمیزی تریکروم ماسون ارائه شده است.

در ارزیابی پارامترهای التیامی شامل روند معدنی شدن استخوان، تشکیل بافت جدید استخوانی، بلوغ استخوان و ارزیابی کلی، گروه مرجان نتایج بهتری نسبت به دو گروه دیگر نشان داد و گروه کلسیم و کنترل تفاوتی با هم در این روز نداشتند. به علاوه تکثیر فیبروبلاستی در هیچ یک از گروه‌ها دیده نشد (جدول‌های ۱ و ۲).

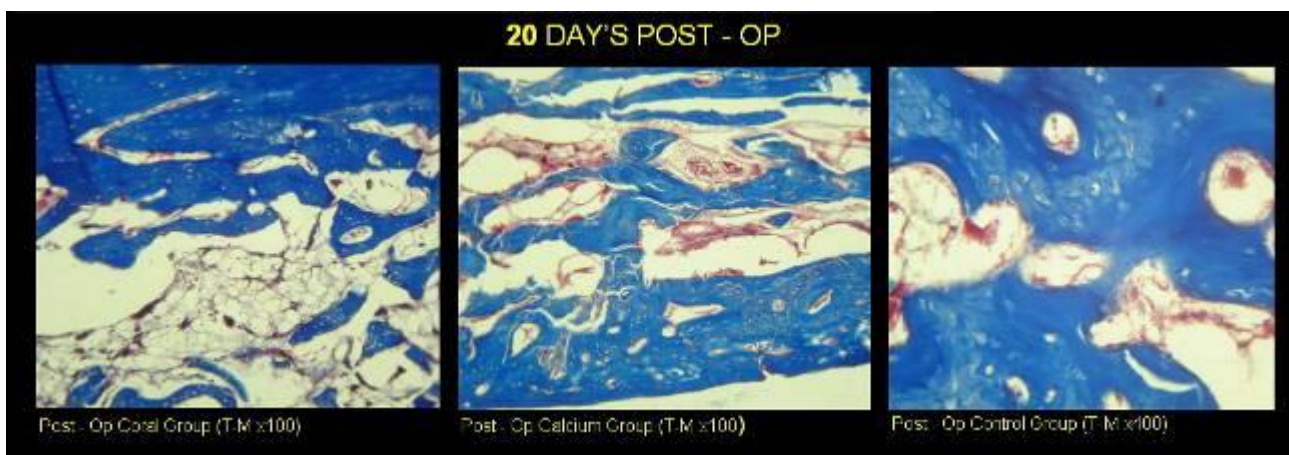
پس از عمل جراحی، خرگوش‌های گروه کنترل و گروه های آزمایش با مرجان و کلسیم جداگانه به قفس‌های انفرادی انتقال یافته و همه روزه در دو نوبت با جیره پلتی شکل تغذیه شدند. در این مدت آب به طور دائم در اختیار آن‌ها قرار داشت.

در روزهای صفر، ۱۰، ۲۰، ۳۰، ۴۰، ۵۰ و ۶۳ به منظور جدا کردن استخوان درشتنی و تهیه نمونه مناسب برای ارزیابی هیستوپاتولوژیک، از هر گروه یک خرگوش به طور تصادفی انتخاب و با روش انسانی و بدون درد معدوم شدند (تصویر ۲).

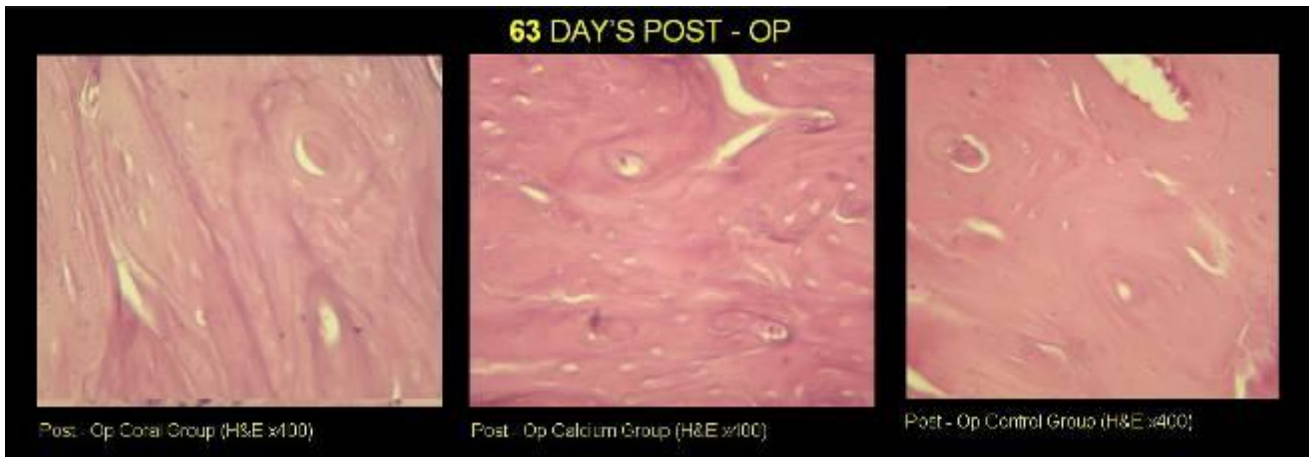
ارزیابی پارامترهای التیامی استخوان در گروه های مرجان، کلسیم و کنترل در لام های پاتولوژی بر اساس بافت همبند فیبروزه (تکثیر فیبروبلاستی)، تشکیل استخوان جدید و بلوغ آن و روند معدنی شدن استخوان انجام گرفت. امتیاز بندی برای حالت وسیع با شماره ۴، حالت شدید ۳، متوسط ۲، خفیف ۱ و عدم مشاهده با شماره صفر بیان شدند. بررسی‌های آماری بر



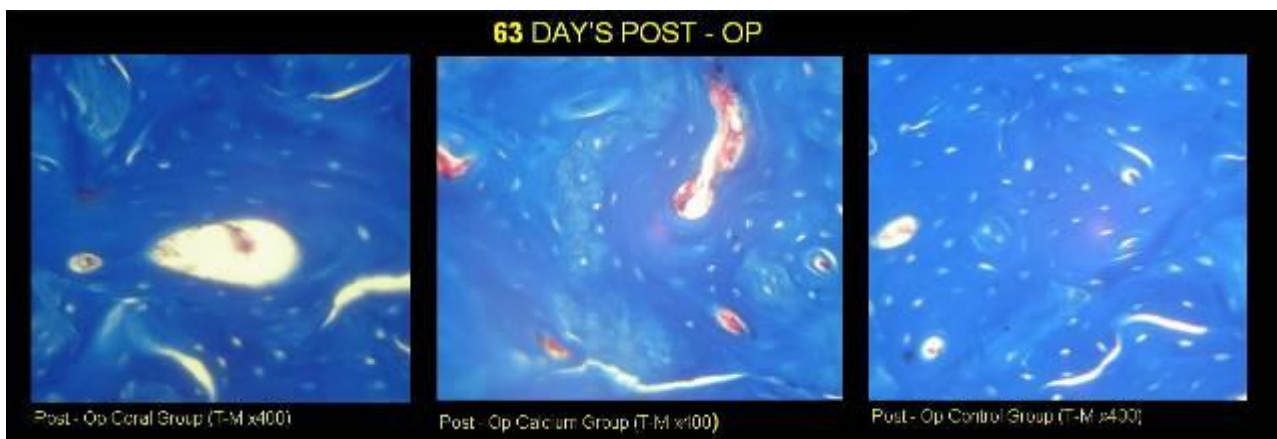تصویر ۳: نتایج هیستوپاتولوژی در روز ۲۰ - نمونه برداری با رنگ آمیزی هماتوکسیلین و اتوزین گروه کنترل (سمت راست)، گروه کلسیم (وسط)، گروه مرجان (سمت چپ) نمایش داده شده‌اند.



تصویر ۴: نتایج هیستوپاتولوژی در روز ۲۰ - نمونه برداری با رنگ آمیزی تریکروم ماسون گروه کنترل (سمت راست)، گروه کلسیم (وسط)، گروه مرجان (سمت چپ) نمایش داده شده‌اند.



تصویر ۵: نتایج هیستوپاتولوژی در روز ۶۳ - نمونه برداری با رنگ آمیزی هماتوکسیلین و ائوزین گروه کنترل (سمت راست)، گروه کلسیم (وسط)، گروه مرجان (سمت چپ) نمایش داده شده‌اند.



تصویر ۶: نتایج هیستوپاتولوژی در روز ۶۳ - نمونه برداری با رنگ آمیزی تریکروم ماسون مراحل تشکیل استخوان جدید و بلوغ استخوان مشاهده می‌شود. گروه کنترل (سمت راست)، گروه کلسیم (وسط)، گروه مرجان (سمت چپ) نمایش داده شده‌اند.

جدول ۱: ارزیابی پارامترهای الیتمی استخوان در گروه‌های مرجان، کلسیم، کنترل در لام‌های پاتولوژی روز ۱۰

ردیف	پارامتر	شماره نمونه	گروه درمانی	تکثیر فیبروبلاستی	تشکیل استخوان جدید و بلوغ استخوان	معدنی شدن	ارزیابی کلی
۱-۱۰	۱۰V-	مرجان	۳/۵	۱/۷۵	۱	۲	
۲-۱۰	۱۰F-	کلسیم	۲/۷۵	۱/۲۵	۰/۵	۱/۵	
۳-۱۰	۱۰K-	کنترل	۳	۱/۲۵	۰/۵	۱/۵	

جدول ۲: ارزیابی پارامترهای الیتمی استخوان در گروه‌های مرجان، کلسیم، کنترل در لام‌های پاتولوژی روز ۶۳

ردیف	پارامتر	شماره نمونه	گروه درمانی	تکثیر فیبروبلاستی	تشکیل استخوان جدید و بلوغ استخوان	معدنی شدن	ارزیابی کلی
۱-۶۳	۶۳O-	مرجان	۰	۴	۳/۵	۴	
۲-۶۳	۶۳G-	کلسیم	۰	۳	۳	۳	
۳-۶۳	۶۳L-	کنترل	۰	۳	۳	۳	

مشاهده نشد ($P=0.0549$)، ولی برتری نسبی گروه مرجان نسبت به گروه کلسیم و گروه کنترل مورد توجه بود (جدول ۳).

از روز دهم تا روز ۶۳، برتری نسبی در لام های پاتولوژی گروه مرجان نسبت به دو گروه دیگر حفظ شد. در بررسی آماری انجام شده در مورد پارامترهای التیامی، تفاوت معناداری بین سه گروه

جدول ۳: میانگین و انحراف معیار در چهار پارامتر التیامی پاتولوژی

گروه	ارزیابی کلی	پروفیفراسیون فیبروبلاستی	تشکیل استخوان جدید و بلوغ استخوان	رشد معدنی شدن استخوان
مرجان	میانگین	۱,۱۲۵	۲,۹۵۸۳	۲,۴۲
	انحراف معیار	۱,۴۶۴۲	۱,۰۰۵۱۹	۰,۹۷۰
کلسیم	میانگین	۱,۰۰۰	۲,۲۵۰۰	۲
	انحراف معیار	۱,۱۷۲۶	۰,۷۷۴۶۰	۱,۰۴۹
کنترل	میانگین	۰,۹۱۷	۲,۱۶۶۷	۱,۹۲
	انحراف معیار	۱,۲۰۰۷	۰,۷۶۹۲۰	۱,۰۶۸
جمع	میانگین	۱,۰۱۴	۲,۴۵۸۳	۲,۱۱
	انحراف معیار	۱,۲۱۱	۰,۸۸۳۸۸	۰,۹۹۳

در نظر گرفته شدند. درجه جذب روده‌ای کلسیم مشتق شده از مرجان و کلسیم مشتق شده از کربنات کلسیم از طریق افزایش دفع ادراری کلسیم مورد بررسی قرار گرفت. دفع ادراری کلسیم مشتق شده از مرجان از کربنات کلسیم به طور واضح بالاتر بود که این نشان دهنده جذب روده‌ای بهتر کلسیم با منشأ مرجان نسبت به کربنات کلسیم است [۱۶].

در مطالعه حاضر از میزان بیش‌تر منیزیم (۳۶ میلی‌گرم) در کنار مرجان و از میزان کم‌تر منیزیم (۶ میلی‌گرم) در کنار کلسیم استفاده شد. این بررسی نشان داد که نسبت ۲ به ۱ کلسیم مشتق شده از مرجان و منیزیم در جذب مرجان بسیار موثرتر از کربنات کلسیم می‌باشد [۱۶].

با وجود تشابه روش کار، در تحقیق انجام شده با عنوان جذب خوراکی کلسیم مشتق شده از مرجان ریوکوان، درجه جذب روده‌ای کلسیم مشتق شده از طریق افزایش دفع ادراری کلسیم اندازه گیری می‌شود ولی در تحقیق حاضر ارزیابی روند جذب مرجان در استخوان به روش اندازه‌گیری پارامترهای التیامی هیستوپاتولوژی مد نظر است. در تحقیق حاضر روش مقایسه مشابه تحقیق با گونه ریوکوان بود.

با مطالعه روند جذب مرجان در بدن مشخص می‌شود که از روش خوراکی کم‌تر استفاده شده است. در حالی که روی گونه های آکروپوریدا، پوریتیدا و فاویدا به شکل کاشته شده در استخوان های طویل، مجسمه و فک پایین بسیار کار شده است، تنها در دو تحقیق از گونه های پوریتیدا و ریوکوان به شکل خوراکی استفاده شده است. از نکات قابل توجه و جدید این تحقیق که آن را از بقیه تحقیقات متمایز می‌سازد، بررسی روند هیستوپاتولوژیک تأثیر مصرف پودر خوراکی مرجان خلیج فارس

در نگاه کلی به نتایج آماری، عدم اختلاف معناداری در پارامترهای التیامی استخوان در بین سه گروه مرجان، کلسیم و کنترل دیده می‌شود، ولی برتری نسبی گروه مرجان نسبت به دو گروه دیگر کاملاً مشهود است.

بحث:

در سال ۱۹۸۷ هاروی، زوییتس و پاک در مقایسه کربنات کلسیم و سیترات کلسیم در جذب وابسته به دز کلسیم پنج روش را بررسی کردند [۱۰-۱۱]. در این بررسی کلسیم سیترات نسبت به کربنات کلسیم جذب بهتری داشت. در بررسی مشابه که توسط بروداس، دومینگوس، بیرگ و وان دوکام انجام شد نتایج مشابه به دست آمد [۱۲-۱۵].

در سال ۱۹۹۷ سوزکی برای کشف توانایی مرجان گونه ریوکوان به عنوان یک ماده جایگزین شونده به جای کلسیم، روی رت‌ها آزمایش‌هایی انجام داد. این نوع مرجان از کلسیم و منیزیم به نسبت ۲ به ۱ تشکیل شده است. وی در تحقیقی به مدت چهار هفته به رت‌ها این نوع مرجان را خوراند و در سه روز آخر وضعیت تعادل کلسیم را در مدفوع و ادرار آن‌ها اندازه‌گیری کرد. او به این نتیجه دست یافت که تأثیر مرجان ریوکوان به عنوان منبع کلسیم بسیار رضایت‌بخش‌تر از کربنات کلسیم است [۹].

در مطالعه‌ای دیگر ایکو تاکورا، کونیهیکو ایشتانو و همکاران، کربنات کلسیم و مرجان ریوکوان را روی شش مرد و شش زن آزمایش کردند. این دوازده نفر به سه گروه تقسیم شدند. گروه اول مرجان را به شکل خوراکی و گروه دوم کربنات کلسیم را به شکل خوراکی دریافت کردند. گروه سوم به عنوان گروه کنترل

نتیجه گیری: با توجه به نتایج حاصل از بررسی هیستوپاتولوژی تحقیق حاضر، سرعت و کیفیت تشکیل استخوان در نقیصه استخوان درشت نی خرگوش با مرجان‌های خلیج فارس نشان‌دهنده ویژگی‌های بالقوه آن برای استفاده در محصولات دارویی می‌باشد که رسیدن به این مهم مستلزم انجام بررسی‌های دقیق‌تر و کامل‌تر گونه‌های مختلف آن از سوی محققان است.

تعارض منافع: نویسندگان هیچ‌گونه تعارض منافی در این مطالعه نداشته‌اند.

تقدیر و تشکر: نویسندگان مقاله از جناب آقای دکتر عباس وشکینی و دکتر رضا صداقت که در مراحل کار این تحقیق مساعدت داشته‌اند کمال تشکر و قدردانی را دارند.

است که مشابه آن‌ها در دیگر تحقیقات دیده نمی‌شود. در بررسی نتایج حاصل از این تحقیق روند معدنی شدن، تشکیل بافت جدید استخوانی و بلوغ استخوان با گذشت زمان دیده می‌شود.

مرجان‌ها بهترین شکل مواد معدنی هستند که حالت آلكالینی بدن را حفظ کرده و در نگهداری و استحکام استخوان‌ها نیز نقش به‌سزایی دارند. این مواد معدنی توسط ارگانسیم‌های موجود در دریا به نام پولپ به ترکیبات کریستالی تبدیل می‌شوند. وقتی که پولپ‌ها می‌میرند، عناصر طبیعی شامل کلسیم، منیزیم، زینک، سلنیوم و مقادیر زیاد از مواد معدنی برجای می‌گذارند [۱-۲]. این ساختار ارگانیزه شده ترکیبات معدنی به آن‌ها یک فعالیت بیولوژیکی منحصر به فرد می‌دهد. آن‌ها تنها مواد معدنی هستند که هم در چربی و هم در آب به صورت محلول جذب می‌شوند [۱-۲]. مواد معدنی در مرجان‌ها به شکل یونیزه وجود دارد و این به آن معنا است که سریعاً جذب می‌شوند و حالت آلكالینی را برقرار می‌کنند. میزان جذب مرجان‌ها نزدیک به ۷۰٪ یعنی تقریباً دو برابر جذب کلسیم می‌باشد [۱-۲].

References:

- Lindholm TC. Different configurations of bioactive silica glass as a carrier for BMP. In: Lindholm TS. Skeletal reconstruction using bone morphogenetic Proteins. Singapore, World Sci Publ Company 2002; 110-24.
- Merkx MAW, Maltha TCJ, Stoelinga PJW. Assessment of the value of anorganic bone additives in sinus floor augmentation: a review of clinical reports. Int J Oral Maxillofac Surg 2003; 32(1): 1-6.
- Kim SK, Ravichandran YD, Kong CS. Applications of calcium and its supplement derived from marine organisms. Crit Rev Food Sci Nutr 2012; 52(6): 469-74.
- Shafiei-Sarvestani Z, Oryan A, Bigham AS, et al. The effect of hydroxyapatite-hPRP, and coral-hPRP on bone healing in rabbits: radiological, biomechanical, macroscopic and histopathologic evaluation. Int J Surg 2012; 10(2): 96-101.
- Parizi AM, Oryan A, Shafiei-Sarvestani Z, et al. Human platelet rich plasma plus Persian Gulf coral effects on experimental bone healing in rabbit model: radiological, histological, macroscopic and biomechanical evaluation. J Mater Sci Mater Med. 2012; 23(2): 473-83.
- Zhang S, Mao T, Chen F. Influence of platelet-rich plasma on ectopic bone formation of bone marrow stromal cells in porous coral. Int J Oral Maxillofac Surg. 2011; 40(9): 961-5.
- Riegl B. Effects of the 1996 and 1998 positive sea-surface temperature anomalies on Corals. Coral disease and fish in the Persian Gulf (Dubai,UAE). Mar Biol 2002; 140: 29-40.
- Wilson S, Fatemi SMR, Shokri MR, et al. Status of coral reefs of the Persian/Arabian Gulf and Arabian Sea Region. In: Wilkinson C (ed). GCRMN report. Townsville: Aust Inst Mar Sci; 2002: 53-62.
- Suzuki K, Uehara M, Masuyilma R, et al. Calcium utilization from natural coral calcium - A coral preparation with a calcium- magnesium content ratio of 2:1. Proceedings of the 44th Japanese Society for Nutritional Betterment. Fukuoka, Japan; 1997: 145.
- Harvey JA, Zobitz MM, Pak CYC. Dose dependency of calcium absorption: a comparison of calcium carbonate and calcium citrate. J Bone Miner Res 1988; 3(3): 253-8.
- Pak CY, Harvey JA, Hsu MC. Enhanced calcium bioavailability from a of calcium citrate. J Clin Endocrinol Metab 1987; 65(4): 801-5.
- Birge SJ, Peck WA, Berman M, et al. Study of calcium absorption in man: a kinetic analysis and physiologic model. J Clin Invest 1969; 48(9): 1705-13.
- Broadus AE, Dominguez M, Bartter FC. Pathophysiological studies in idiopathic hypercalciuria: use of an oral calcium tolerance test to characterize distinctive hypercalciuric subgroups. J clin Endocrinol Metab 1978; 47(4): 751-60.
- Van Dokkum W, De La Guevonnere V, Schaafsma G, et al. Bioavailability of calcium of fresh cheeses, enteral food and mineral water: A study with stable calcium isotopes in young adult woman. Br J Nutr 1996; 75: 893-903.
- Conlon Kc J Mc, Mahon RL. Minimally invasive surgery in the diagnosis and treatment of upper gastrointestinal malignancy. Ann Surg 2002; 9: 725-37.

16. Ishitani k, Itakura E, Goto S, et al. Calcium absorption from the ingestion of coral-derived and

calcium by humans. J Nutr Sci Vitaminol (Tokyo) 1999; 45(5): 509-17.

Histopathologic evaluation of the Persian Gulf coral powder effect on bone defects

Marjani M^{*1}, Faghihi H²

Received: 05/27/2012

Revised: 12/24/2012

Accepted: 03/06/2013

1. Dept. of Clinical Sciences, School of Veterinary Medicine, Islamic Azad University, Karaj Branch, Karaj, Iran
2. Dept. of Veterinary, School of Veterinary Medicine, Islamic Azad University, Karaj Branch, Karaj, Iran

Journal of Jahrom University of Medical Sciences, Vol. 11, No. 2, Summer 2013

J Jahrom Univ Med Sci 2013; 11(2): 15-22

Abstract:

Introduction:

The research on the marine products and creatures, in particular coral, has started during the recent decade, confirming the beneficial effects of this material. Therefore, this study aimed to use the coral native to Persian Gulf as oral powder to heal the tibial bone defect in rabbits.

Materials and Methods:

In this experimental study, 18 New Zealander rabbits were randomly categorized into 3 groups (control group, the group which used oral calcium powder and the one which used oral coral powder) of 6 rabbits. For producing the defect, 1/3 of the tibial bone was blunt dissected and the operation site was observed. Using an orthopedic drill, a hole with the depth of 0.6-0.8 mm and diameter of 4 mm was produced and after emptying and washing, the operation site was sutured. The operation was performed on all the 3 groups similarly. The calcium group was treated using 1150 mg calcium powder daily, the coral group received 1220 mg of coral powder on a daily basis, and the control group was kept under standard condition. On days 10, 20, 30, 40, 50, 63, the cases were evaluated and pathological studies were performed.

Results:

In the histopathologic study, fibroblastic proliferation, new bone formation, bone maturation and mineralization were evaluated; the results for the coral group were better than those of the calcium and control groups ($P < 0.05$).

Conclusion:

In conclusion, in the histopathologic evaluation of Persian Gulf coral, it was found to be an osteoconductive biomaterial which act as a scaffold and consequently could be used for healing a segmental tibial defect by increasing the bone formation.

Keywords: Coral, Bone Grafting, New Zealand Rabbit, Biomaterials

* Corresponding author, Email: mzmarjani@gmail.com