

اثر داروی اکسی متولون روی بافت کلیه در فرزندان یک روزه رت‌های باردار

نویسندگان:

حجت‌اله کریمی جشنی*^۱، شمسی بندک^۲، امیراشکان مهجور^۲

۱- بخش علوم تشریحی، دانشکده پزشکی، دانشگاه علوم پزشکی جهرم، جهرم، ایران

۲- بخش زیست‌شناسی، دانشگاه آزاد اسلامی جهرم، واحد جهرم، جهرم، ایران

فصلنامه دانشگاه علوم پزشکی جهرم، دوره نهم، شماره سه، پاییز ۱۳۹۰

چکیده:

مقدمه: برخی از ورزشکاران از داروی اکسی متولون به عنوان داروی نیروزا استفاده می‌کنند. مصرف بیش از حد این دارو باعث بروز ناهنجاری‌هایی از جمله سرطان ریه، بی‌نظمی سیکل تخمدانی، سرطان کبد و آدنوما در لوله‌های کلیوی می‌شود. هدف این مطالعه بررسی تاثیر داروی اکسی متولون بر بافت کلیه در فرزندان یک روزه رت‌های باردار بود.

روش کار: در این مطالعه تجربی، ۳۰ رت حامله به سه گروه کنترل، شم و تجربی تقسیم شدند. به گروه تجربی ۱۰ میلی گرم اکسی-متولون و به گروه شم ۱۰ میلی گرم دی متیل سولفو اکسید به صورت درون‌صفافی به مدت ۱۵ روز تزریق شد. در روز اول زایمان، نوزادان وزن و سپس تشریح شدند. کمیت‌های وزن، طول، عرض و ضخامت کلیه‌های آن‌ها اندازه‌گیری و سپس مقاطع بافتی تهیه‌شده زیر میکروسکوپ مورد بررسی قرار گرفتند. داده‌ها با استفاده از نرم افزار SPSS و با کمک آنالیز واریانس یک‌طرفه تحلیل شدند.

یافته‌ها: نتایج نشان داد که وزن جنین، وزن، طول، عرض و ضخامت کلیه، قطر گلومرول، ضخامت کورتکس و مدولا در گروه تجربی در مقایسه با گروه کنترل افزایش معناداری داشته است ($P < 0/05$). اما قطر فضای بین گلومرولی کاهش یافته است. همچنین تغییرات پاتولوژیکی از قبیل تکثیر سلول‌های کلاف مویرگی، نکروزه شدن لوله‌ها در بخش قشری و تشکیل کاست در داخل لوله‌ها مشاهده شد.

بحث و نتیجه‌گیری: داروی اکسی متولون با دوز مصرف‌شده در مطالعه حاضر باعث تغییرات پاتولوژیکی در بافت کلیه و افزایش وزن بدن و وزن کلیه در نوزاد رت می‌شود.

واژگان کلیدی: اکسی متولون، کلیه، بافت

مقدمه:

مستقیم روی مغز استخوان موجب افزایش میزان هموگلوبین و گلبول‌های قرمز می‌شود [۳]. علاوه بر این، اکسی متولون باعث احتباس نیتروژن و سنتز پروتئین و افزایش رسوب کلسیم در استخوان می‌شود [۴]. همچنین این دارو با افزایش نمک‌های سدیم، پتاسیم و کلر باعث جلوگیری از آسیب‌دیدگی ورزشکاران حین تمرینات سخت می‌شود [۵]. استروئیدهای آنابولیک-آندروژنیک برای داشتن تاثیر آنابولیکی باید در دوزهای ده تا صد برابر دوز نرمال (درمانی) استفاده شوند که البته اثرات مضر آن‌ها نیز در همین دوزها ظاهر می‌شود [۶]. تا سال ۱۹۳۵ هیچکس نمی‌دانست که استروئیدهای آنابولیک باعث می‌شوند نسج عضله افزایش پیدا کند. از آن پس، از استروئیدهای

اکسی متولون یکی از داروهای آنابولیک به شمار می‌آید که در سال ۱۹۵۹ توسط رینگولد سنتز شد. اکسی متولون یک ۱۷-آلفا-آلکامین و از مشتقات سنتزی تستوسترون است که از متیله‌شدن کربن ۱۷-آلفا و اشباع‌شدن کربن ۵-آلفا تستوسترون به دست می‌آید. در موقعیت کربن شماره ۲ نیز یک گروه هیدروکسی متیل قرار می‌گیرد [۱]. داروهای آنابولیک-آندروژنیک به خصوص اکسی متولون در دوزهای کم ۱-۵ میلی گرم بر کیلوگرم، در درمان بیماری‌هایی از قبیل کم خونی، کمبود رشد در کودکان و نارسایی‌های قلبی مصرف می‌شود [۲]. این داروها با افزایش تولید اریتروپویتین و احتمالاً با تاثیر

* نویسنده مسئول، آدرس: جهرم، بلوار استاد مطهری، دانشگاه علوم پزشکی جهرم، دانشکده پزشکی، گروه علوم تشریحی

تلفن تماس: ۱۰ - ۰۷۹۱۳۳۴۰۴۰۶ پست الکترونیک: hojat_karimi@yahoo.co.in

تاریخ پذیرش: ۱۳۹۰/۰۲/۲۹

تاریخ اصلاح: ۱۳۹۰/۰۲/۲۰

تاریخ دریافت: ۱۳۸۹/۱۲/۲۷

شرایط طبیعی تغذیه و دمای مناسب نگهداری شدند. جنین‌ها بعد از زایمان از مادر جدا و با ترازو وزن شدند. در گروه تجربی از هر مادر پنج نوزاد و در گروه کنترل و شم از هر مادر سه نوزاد یک‌روزه به کمک اتر بیهوش و تشریح شدند. برای عمل تشریح و خارج نمودن کلیه، ابتدا رت به وسیله سنجاق به ورقه یونولیت ثابت شد و بعد از باز کردن شکم، کلیه آن‌ها با دقت و به وسیله پنس و قیچی نوک‌باریک جدا شد. بعد از شستشوی کلیه‌ها در سرم فیزیولوژیک با کولیس ورنه‌دار، ابعاد و به وسیله ترازوی دقیق آنالیتیکال وزن کلیه‌ها اندازه‌گیری شد. بعد از انجام مراحل تثبیت، نمونه‌ها برش، با رنگ هماتوکسیلین-اوتوزین رنگ‌آمیزی و با میکروسکوپ نوری مورد مطالعه دقیق بافت‌شناسی قرار گرفتند. به کمک گراتیکول و نرم افزار دی‌نولیت (Dinolite) ضخامت کورتکس، مدولا، قطر گومرول و فضای بین گومرولی کلیه‌ها اندازه‌گیری و از نظر پاتولوژیکی بررسی شدند. سپس با فتومیکروسکوپ از آن‌ها عکس‌های میکروسکوپی تهیه شد. به دلیل این که در تحقیق سال ۱۹۹۷ کلارک، اکسی متولون با دوزی تقریباً یک میلیون برابر اندازه طبیعی تستوسترون بدن موش یعنی ۱۲ میلی گرم بر کیلوگرم برای سنجش چرخه تخمدانی استفاده شده بود، در تحقیق حاضر نیز مقداری نزدیک به آن یعنی ۱۰ میلی گرم بر کیلوگرم انتخاب شد.

داده‌های حاصل با استفاده از نرم افزار SPSS و آزمون آماری آنالیز واریانس یک طرفه (ANOVA) مورد تحلیل قرار گرفتند. $P < 0.05$ به عنوان سطح معناداری در نظر گرفته شد.

یافته‌ها:

نتایج مطالعه حاضر نشان داد که در گروه تجربی، وزن رت‌های یک روزه، وزن، طول، عرض، ضخامت کلیه، ضخامت کورتکس و مدولا، قطر گومرول و قطر فضای کپسول بومن از نظر آماری تغییر معناداری نسبت به گروه کنترل دارد ($P < 0.05$). به بیان دیگر، در گروه تجربی برای تمامی این موارد به غیر از قطر فضای کپسول بومن افزایش معناداری نسبت به گروه کنترل مشاهده می‌شود. در گروه تجربی قطر فضای کپسول بومن نسبت به گروه کنترل کاهش معناداری دارد (جدول ۱ و ۲).

آنابولیک به عنوان داروی نیروزا استفاده شد [۷]. مصرف استروئیدهای آنابولیک به عنوان داروهای قابل سوء استفاده در سال ۱۹۵۴ در میان وزنه برداران المپیک آغاز شد و به مرور در سایر رشته‌های ورزشی گسترش یافت [۸].

امروزه سوء استفاده از استروئیدهای آنابولیک-آندروژنیک یکی از موضوعات مورد بحث در سطح جهانی است. بر اساس انتشارات کمیته ملی المپیک، نیمی از موارد دوپینگ مثبت در بین ورزشکاران مربوط به استفاده از عوامل آنابولیکی می‌باشد [۹].

داروهای آنابولیک به ویژه اکسی متولون در بین ورزشکاران به عنوان داروی نیروزا برای رشد و تقویت عضلات استفاده می‌شود. این داروها همچنین تخریب و مرگ سلولی را به تاخیر می‌اندازند، ولی موجب بروز عوارضی از قبیل سرطان کبد، آنکه، طاسی زودرس، پر مویی در زنان، افزایش چربی خون (LDL) و بیماری‌های قلبی می‌شوند [۹ و ۱۰]. مصرف داروهای آنابولیک بروز حالت‌های روانی از جمله پرخاش‌گری، عصبانیت، ستیزه‌جویی و رفتارهای خشن و تهاجمی را به دنبال دارند [۱۱ و ۱۲]. در تحقیق حاضر آثار پاتولوژیک و بافتی اکسی متولون در دوزهای بالاتر از میزان فیزیولوژیک روی بافت کلیه در نوزاد یک روزه رت مورد بررسی قرار می‌گیرد.

روش کار:

در این مطالعه از ۳۰ عدد رت ماده و ۱۰ عدد رت نر بالغ و سالم از نژاد ویستار تهیه‌شده از موسسه سرم‌سازی رازی شیراز استفاده شد. رت‌های ماده در گروه‌های سه تایی داخل قفس‌های مخصوص و رت‌های نر در قفس‌های پلاستیکی جداگانه و در مجاورت قفس‌های رت‌های ماده در اتاق حیوانات نگهداری شدند. از رت‌های نر برای باردار کردن رت‌های ماده استفاده شد. حاملگی و لقاح با مشاهده پلاک واژنی مشخص شد. بعد از مشاهده پلاک واژنی، رت‌های نر و ماده از یکدیگر جدا شدند. سپس رت‌های ماده حامله به سه گروه کنترل، گروه شم و گروه تجربی تقسیم شدند. در ۱۵ روز اول حاملگی به رت‌های ماده گروه تجربی، ۱۰ میلی گرم بر کیلوگرم در روز اکسی متولون و به رت‌های گروه شم، همین مقدار دی متیل سولفو اکسید به صورت تزریق درون صفاقی داده شد. رت‌های گروه کنترل در

جدول ۱: نتایج وزن بدن و وزن، طول، عرض و ضخامت کلیه در رت‌های یک روزه

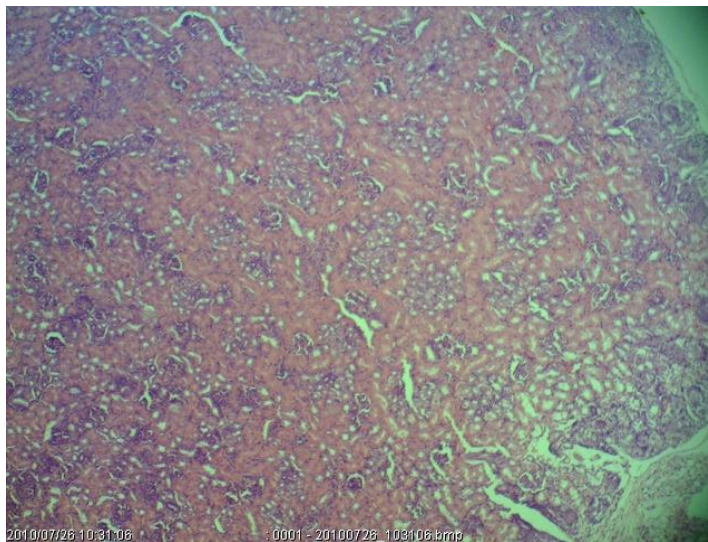
مشاهده	وزن بدن (g)	وزن کلیه (g)	طول کلیه (mm)	عرض کلیه (mm)	ضخامت کلیه (mm)
گروه کنترل	۵/۸۸۰±۰/۱۲۴۹۷	۰/۳۵۳±۰/۰۰۱۵۷	۵/۴۸۶۷±۰/۱۰۱۱۱	۳/۳۰۰±۰/۰۴۸۱۹	۲/۳۹۳±۰/۰۱۰۴۲۷
گروه شم	۵/۸۸۶۷±۰/۱۱۸۶۸	۰/۳۵۳±۰/۰۰۱۱۵	۵/۴۸۶۷±۰/۱۰۱۳۴	۳/۲۸۶۷±۰/۰۴۲۵۴	۲/۳۷۳±۰/۰۰۷۰۱۳
گروه تجربی	۶/۶۴۲۳±۰/۱۵۳۴۷	۰/۴۱±۰/۰۰۱۸۲	۵/۹۰۰±۰/۱۲۰۳۱	۳/۵۵۲۵±۰/۰۷۶۰۴	۲/۸۳۵۸±۰/۰۰۷۹۲۷
P-value	<۰/۰۰۱	<۰/۰۵	<۰/۰۵	<۰/۰۵	<۰/۰۰۱

جدول ۲: نتایج ضخامت کورتکس، مدولا، قطر گلومرول و فضای بین گلومرولی کلیه در رت‌های یک روزه

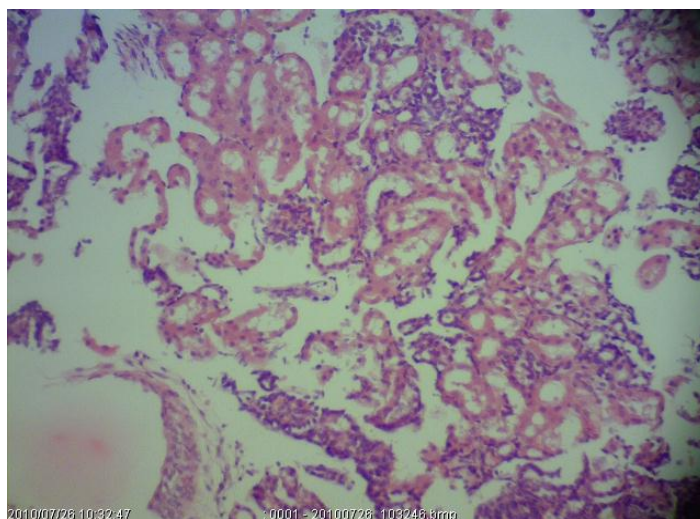
مشاهدات	ضخامت کورتکس (میکرون)	ضخامت مدولا (میکرون)	قطر گلومرول (میکرون)	قطر فضای بین گلومرول (میکرون)
گروه کنترل	۳۹۳/۳۴±۱۱/۸۸۷۳	۴۹۶/۴۰±۱۵/۰۹۳۴	۲۲/۱۳۰۰±۰/۳۱۶۹۰	۴/۶۹۳۳±۰/۱۳۷۴۶
گروه شم	۳۹۷/۸۷±۱۴/۹۲۳۹	۴۹۵/۹۰±۱۱/۶۰۶۰	۲۲/۲۳۳۳±۰/۴۲۷۶۵	۴/۷۲۶۷±۰/۱۱۷۷۳
گروه تجربی	۴۶۵/۱۰±۷/۴۵۶۵	۵۳۵/۷۶±۱۰/۴۷۶۵	۲۳/۴۰۷۵±۰/۳۷۴۱۷	۴/۳۴۷۵±۰/۰۸۲۵۱
P-value	<۰/۰۰۱	<۰/۰۵	<۰/۰۵	<۰/۰۵

در بررسی اثرات پاتولوژیکی شامل تکثیر سلول‌های کلاف مویرگی، ضایعه‌ای با گرفتاری یک دست گلومرول‌ها همراه با بزرگ و پرسلول بودن و نمای برگ شبدری آن‌ها مشخص است. همچنین مشاهده می‌شود گلومرول‌ها از حالت شبکه‌ای و کلافی خارج شده، مزانژیوم به طور حلقه‌ای در خارج مویرگ‌ها

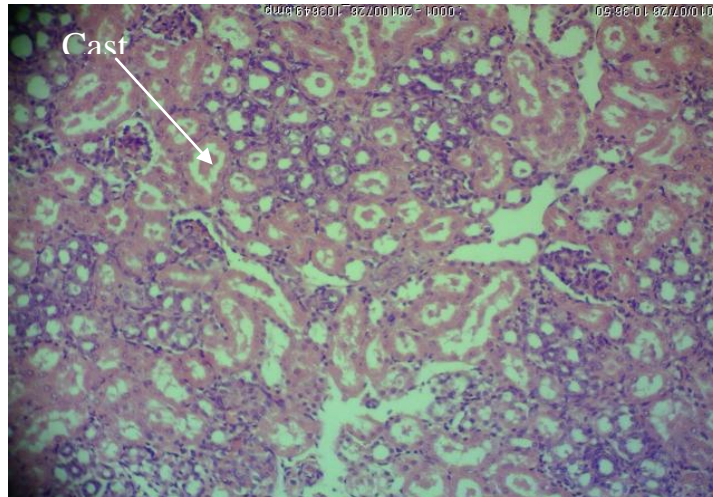
پخش شده و باعث ضخیم شدن مویرگ‌ها (شکل ۱)، نکروزه شدن لوله‌ها در بخش قشری، اتوزینوفیلی تر شدن سلول‌های پوشش لوله‌ها، تخریب لوله‌ها (شکل ۲) و تشکیل کاست در داخل لوله‌ها (شکل ۳) شده است.



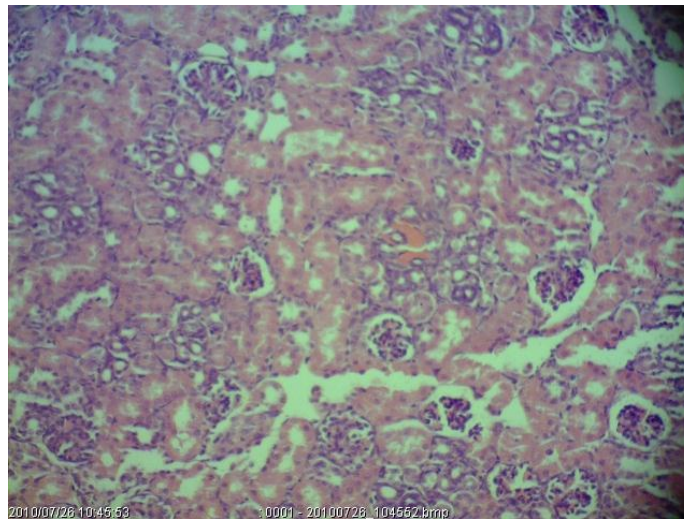
شکل ۱: مقطع کلیه رت یک روزه گروه تجربی (بزرگنمایی ۴۰۰، رنگ آمیزی H&E)



شکل ۲: مقطع کلیه رت یک روزه گروه تجربی (بزرگنمایی ۴۰۰، رنگ آمیزی H&E)



شکل ۳: مقطع کلیه رت یک روزه گروه تجربی (بزرگنمایی ۴۰۰، رنگ آمیزی H&E). در این مقطع تشکیل کاست دیده می‌شود.



شکل ۴: مقطع کلیه رت یک روزه گروه کنترل (بزرگنمایی ۴۰۰، رنگ آمیزی H&E).

بحث و نتیجه‌گیری:

در این مطالعه، اکسی متولون از یک طرف باعث افزایش وزن رت‌های یک روزه، وزن، طول، عرض، ضخامت کلیه، ضخامت کورتکس و مدولا، قطر گلوبول و از طرف دیگر باعث کاهش قطر فضای کپسول بومن در گروه تجربی می‌شود. هورمون‌های استروئیدی به دلیل دارا بودن هسته‌ای لیپیدی به راحتی وارد سلول می‌شوند و کار خود را با انتقال مستقیم به درون هسته انجام می‌دهند. این هورمون‌ها با تاثیر روی DNA سلول باعث نسخه‌برداری از آن شده و میزان تولید mRNA درون سلولی بالا می‌رود. افزایش mRNA نیز به همراه افزایش سنتز پروتئین‌های لازم موجب بروز پاسخ مناسب به هورمون می‌شود. این پاسخ یا با سنتز پروتئین‌های ساختمانی موجب رشد عضلانی و استخوان‌های بدن می‌شود، یا موجب ایجاد تغییراتی در عملکرد و فیزیولوژی بدن می‌شود [۱۳].

اکسی متولون یکی از داروهای نیروزای آنابولیک است که به صورت خوراکی و به شکل 17 α -alkylated- تستوسترون سنتز می‌شود. این دارو در مقایسه با تستوسترون دارای خاصیت آنابولیکی بالا و خواص آندروژنیکی کم است. خاصیت آنابولیکی این دارو به صورت افزایش احتباس نیتروژن و به دنبال آن افزایش سنتز پروتئین می‌باشد [۱۴ و ۱۵].

یکی دیگر از داروهای آنابولیک، ناندرولون است. در بررسی اثرات این دارو روی کلیه مشاهده شد که حجم و وزن کلیه، حجم کورتکس، حجم لوله خمیده نزدیک و دور در گروه تجربی نسبت به گروه کنترل افزایش می‌یابد [۱۶]. با توجه به شباهت‌های ساختمانی ناندرولون و اکسی متولون، افزایش حجم و وزن کلیه در مطالعه حاضر را می‌توان به اثرات اکسی متولون نسبت داد.

آندروژن‌ها ممکن است با کم و زیاد کردن میزان سیتوکینازها و عوامل رشد باعث افزایش بیماری‌های کلیوی شوند. اعتقاد بر

می‌تواند به آسانی از جفت عبور کرده و روی جنین اثر بگذارد [۱۹]. بدین ترتیب تغییرات و ضایعات مشاهده شده در گروه تجربی این مطالعه را می‌توان به تاثیر اکسی متولون نسبت داد.

نتیجه گیری: به طور کلی می‌توان گفت که داروی اکسی متولون با دوز مصرف شده در این مطالعه، روی جنین رت یک روزه باعث ایجاد تغییرات پاتولوژیک بافت کلیه و همچنین افزایش وزن بدن و وزن کلیه شده است.

این است که عامل دگرگونی رشد (transforming growth factor) نقش مهمی در نفروپاتی دارد و باعث تحریک و تکثیر سلولی سلول‌های مزانژیال می‌شود [۱۷]. تکثیر سلول‌های کلافه مویرگی در این تحقیق احتمالاً به دلیل اثرات سوء اکسی متولون می‌باشد.

مطالعه دشمنخ و همکاران نشان داد استروئیدهای آنابولیک-آندروژنیک به صورت ترکیبات گلوکوکورتیکوئید دفع می‌شود که می‌تواند باعث ایجاد کاست در لوله‌های ادراری شود [۱۸]. این پدیده می‌تواند از دلایل ایجاد کاست در لوله‌های ادراری در مطالعه حاضر باشد. مطالعات نشان داده است اکسی متولون

References:

- Masse R, Bi H. Studies on anabolic steroids, GC/MS, characterization of unusual seco acidic metabolites of oxymetholone in human urine. *J Steroid Biochem Mol Biol* 1992; 42(2): 222-42.
- Shahidi NT, Calantoff DV. The role of puberty in red cell production in hereditary haemolytic anemia. *Br J Haematol* 1969; 17(4): 335-42.
- Barceló AC, Martínez MP, Conti MI, et al. Inability of oxymetholone to elicit an erythropoietin hyper secretory state in orchidectomised male mice. *Comp Clin Pathol* 2005; 13(4): 153-7.
- Wilson JD, Androgens IN, Hardman JG, et al. Goodman and Gilman's the pharmacological basis of therapeutics. 9th ed. New York: McGraw-Hill; 1996: 1441-57.
- US Department of Health and Human Services, National Institute of Health. NTP technical report on the toxicology and carcinogenesis studies of oxymetholone (CAS NO. 434-07-1) IN F344/N Rats and toxicology studies of oxymetholone in B6C3F1 MICE. Accessed Jan. 1, 2011. Available from: http://ntp.niehs.nih.gov/ntp/htdocs/lt_rpts/tr485.pdf.
- Christiansen K. Behavioural effects of androgen in men and women. *J Endocr* 2001; 170(1): 39-48.
- Wright JE. Anabolic steroids and athletics. *Exerc Sport Sci Rev* 1980; 8: 149-202.
- Shahidi NT. A review of the chemistry, biological action, and clinical applications of anabolic-androgenic steroids. *Clin Ther* 2001; 23(9): 1355-90.
- Mooradian AD, Morley JE, Korenman SG. Biological actions of androgens. *Endocr Rev* 1987; 8(1): 1-28.
- Karila T, Karjalainen M, Mantysaari M, et al. Anabolic androgenic steroids produce dose-dependent increase in left ventricular mass in power athletes, and this effect is potentiated by concomitant use of growth hormone. *Int J Sports Med* 2003; 24(5): 1-7.
- Christiansen K. Behavioural effects of androgen in men and women. *J Endocr* 2001; 170: 39-48.
- Collaer ML, Hines M. Human behavioral sex differences: A role for gonadal hormones during early development. *Psychological bulletin*. 1995; 118(1): 55-107.
- Guyton AC, Hall JE. Textbook of medical physiology. 9th ed. Philadelphia: Saunders; 1996.
- Nelson MA. Androgenic anabolic steroid use in adolescent. *J. Pediatr Health Care* 1989; 3(4): 175-80.
- Johnson MD. Anabolic steroid use in adolescent athletes. *Pediatr Clin North AM* 1990; 37(5): 1111-23.
- Hoseini L, Roozbeh J, Sagheb M, et al. Nandrolone decanoate increases the volume but not the length of the proximal and distal convoluted tubules of the mouse kidney. *Micron* 2009; 40(2): 226-30.
- Antus B, Yao Y, Liu S, et al. Contribution of androgens to chronic allograft nephropathy is mediated by dihydrotestosterone. *Kidney Int* 2001; 60(5): 1955-63.
- Deshmukh N, Petroczi A, Barker J, et al. Potentially harmful advantage to athletes: a putative connection between UGT2B17 gene deletion polymorphism and renal disorders with prolonged use of anabolic androgenic steroids. *Subst Treat Prev Policy* 2010; 5: 7.
- Brent J. Critical care toxicology. Diagnosis and management of the critically poisoned patient. Philadelphia: Elsevier; 2005: 621-30.

The effect of oxymetholone on the kidney tissues of one day old rats

Karimi Jashni H^{*1}, Bandak Sh², Mahjoor AA²

Received: 03/17/2011

Revised: 05/10/2011

Accepted: 05/19/2011

1. Dept. of Anatomy, School of Medicine, Jahrom University of Medical Sciences, Jahrom, Iran

2. Dept. of Biology, Islamic Azad University, Jahrom Branch, Jahrom, Iran

Journal of Jahrom University of Medical Sciences, Vol. 9, No. 2, Fall 2011

Abstract

Introduction:

Some of the athletes use oxymetholone as energy enhancer drug. Excessive consumption of oxymetholone leads to abnormalities such as lung cancer, ovarian cycle irregularities, liver cancer and adenoma in the renal tubules. This study aimed to investigate the effect of oxymetholone on the kidney tissues of the one day old rats.

Material and methods:

In this experimental study, 30 pregnant rats were divided into control, sham and experimental groups. For the experimental group, 10 mg oxymetholone and for the sham group 10 mg DMSO were injected intraperitoneally for 15 days. On the first day of delivery, the infants were weighted, and then dissected. Parameters such as weight, length, width and thickness of the kidneys were measured. Tissue sections were prepared and then examined under the microscope. The results were analyzed in SPSS software, using ANOVA test.

Results:

The results showed that the weight, length, width and thickness of the infants' kidney, diameter of glomeruli, thickness of the cortex and medulla in the experimental group as compared with the control group had increased significantly ($P < 0.05$). But the diameter between the glomerular space has decreased. Also, pathological changes such as glomerular cell proliferation, necrosis in the cortical tubules and cast forming in the tubules were observed.

Conclusion:

In this study, oxymetholone used caused pathologic changes on the renal tissue and increases the body weight and kidney weight in infant rats.

Keywords: Oxymetholone, Kidney, Tissues

* Corresponding author, Email: hojat_karimi@yahoo.co.in