

تأثیر عصاره آبی الکی جینسینگ بر رفع مسمومیت ناشی از سیکلوفسفامید در بافت تخمدان موش‌های صحرایی ماده بالغ

نویسندگان:

فرزانه نظری^۱، حبیب اله جوهری^{۲*}، وحید حمایت خواه جهرمی^۱، حسین کارگر جهرمی^۳، الهه سامانی جهرمی^۱

۱- گروه فیزیولوژی، دانشگاه آزاد اسلامی، واحد جهرم، جهرم، ایران
 ۲- گروه فیزیولوژی، دانشگاه آزاد اسلامی، واحد داراب، داراب، ایران
 ۳- مرکز تحقیقات زئونوز، دانشگاه علوم پزشکی جهرم، جهرم، ایران

Pars Journal of Medical Sciences, Vol. 12, No. 3, Fall 2014

چکیده:

مقدمه: جینسینگ یکی از گیاهان دارویی است. سیکلوفسفامید دارویی با خاصیت ضد سرطان است که دارای عوارض جانبی بر تخمدان می‌باشد. هدف از انجام این پژوهش بررسی اثر عصاره آبی الکی جینسینگ بر رفع مسمومیت ناشی از سیکلوفسفامید در بافت تخمدان موش صحرایی ماده بالغ می‌باشد.

مواد و روش‌ها: این مطالعه تجربی روی ۵۶ سر موش صحرایی ماده بالغ انجام شد. موش‌ها به‌طور تصادفی به هفت گروه ۸ تایی شامل گروه کنترل، شاهد، تجربی ۱، ۲، ۳، ۴ و ۵ تقسیم شدند. گروه کنترل هیچ دارویی دریافت نکردند، گروه شاهد حلال دارو دریافت کردند و گروه‌های تجربی ۱ و ۲ و ۳ روزانه ۵mg/kg/bw داروی سیکلوفسفامید و به ترتیب ۰/۵، ۱ و ۲ عصاره جینسینگ، گروه تجربی ۴ روزانه ۵mg/kg/bw داروی سیکلوفسفامید و گروه تجربی ۵ روزانه ۲g/kg/bw عصاره جینسینگ دریافت کردند. در پایان از بافت تخمدان مقاطع بافتی تهیه شد و مورد بررسی قرار گرفت.

نتایج: در گروه تجربی ۱ فولیکول‌های آنرژی زیاد بود، اما در گروه تجربی ۲ تعداد فولیکول آنرژی و تخریب بافتی نسبت به گروه تجربی ۱ کمتر مشاهده شد. گروه تجربی ۳ تعداد فولیکول آنرژی نسبت به گروه تجربی ۱ و ۲ کاهش یافت، ولی در گروه تجربی ۴ فولیکول به‌شدت آنرژی شد. در گروه تجربی ۵ تعداد فولیکول‌ها گراف، اولیه و ثانویه نسبت به گروه کنترل افزایش داشت.

نتیجه‌گیری: سیکلوفسفامید باعث افزایش فولیکول‌های آنرژی می‌شود، درحالی‌که عصاره آبی الکی جینسینگ مانع از اثرات منفی سیکلوفسفامید و در نتیجه کاهش تعداد فولیکول آنرژی می‌شود.

واژگان کلیدی: سیکلوفسفامید، موش صحرایی، تخمدان

Par J Med Sci 2014;12(3):23-30

مقدمه:

تخمندان‌ها به شکل دو غده کوچک در دو سوی رحم قرار گرفته‌اند و توسط انتهای لوله تخمدان پوشانده شده‌اند. سرطان اپی‌تلیال تخمدان رایج‌ترین نوع این سرطان است که معمولاً تا هنگام متاستاز بدون علامت باقی می‌ماند [۱]. اختلال در عملکرد تخمدان موش‌های صحرایی متعاقب مصرف سیکلوفسفامید، به دلیل تخریب سلول‌های گرانولوزا می‌باشد [۲]. با توجه به شیوع بالای سرطان تخمدان و استفاده زیاد از سیکلوفسفامید در درمان آن، یافتن آنتی‌اکسیدان مناسب با منشأ گیاهی به‌منظور به حداقل رساندن اثرات منفی سیکلوفسفامید بر باروری دارای اهمیت می‌باشد. یک مزیت دیگر گیاهان درمانی به‌شرط این‌که تحت نظارت ویژه افراد متخصص تهیه و مصرف شوند، بی‌ضرر بودن آن‌هاست [۳].

طب سنتی و استفاده از داروهای گیاهی امروزه از پرطرفدارترین روش‌های درمان به‌شمار می‌روند. یکی از داروهای گیاهی جینسینگ می‌باشد [۴]. تحقیقات انجام‌شده بیانگر آن است که ریشه این گیاه مثل سایر گیاهان دارویی، قابلیت پیشگیری و

تخمندان‌ها به شکل دو غده کوچک در دو سوی رحم قرار گرفته‌اند و توسط انتهای لوله تخمدان پوشانده شده‌اند. سرطان اپی‌تلیال تخمدان رایج‌ترین نوع این سرطان است که معمولاً تا هنگام متاستاز بدون علامت باقی می‌ماند [۱]. اختلال در عملکرد تخمدان موش‌های صحرایی متعاقب مصرف سیکلوفسفامید، به دلیل تخریب سلول‌های گرانولوزا می‌باشد [۲]. با توجه به شیوع بالای سرطان تخمدان و استفاده زیاد از سیکلوفسفامید در درمان آن، یافتن آنتی‌اکسیدان مناسب با منشأ گیاهی به‌منظور به حداقل رساندن اثرات منفی سیکلوفسفامید بر باروری دارای اهمیت می‌باشد. یک مزیت دیگر گیاهان درمانی به‌شرط این‌که تحت نظارت ویژه افراد متخصص تهیه و مصرف شوند، بی‌ضرر بودن آن‌هاست [۳].

طب سنتی و استفاده از داروهای گیاهی امروزه از پرطرفدارترین روش‌های درمان به‌شمار می‌روند. یکی از داروهای گیاهی جینسینگ می‌باشد [۴]. تحقیقات انجام‌شده بیانگر آن است که ریشه این گیاه مثل سایر گیاهان دارویی، قابلیت پیشگیری و

* نویسنده مسئول، نشانی: گروه فیزیولوژی، دانشگاه آزاد اسلامی، واحد داراب، داراب، ایران
 تلفن تماس: ۰۷۳۱-۳۳۳۴۲۶۶ پست الکترونیک: hjowhary@yahoo.co.uk

پذیرش: ۹۳/۹/۲۹

اصلاح: ۹۳/۸/۱۸

دریافت: ۹۳/۶/۱۵

به صورت قرص‌های ۵۰ میلی‌گرمی در ۱۰ سی‌سی آب حل شد و روزانه تزریق درون صفاقی شد. در این پژوهش برای عصاره گیری گیاه جینسینگ از ریشه آن استفاده شد که به کمک آسیاب برقی آن را به صورت پودر در آورده و با استفاده از روش پرکولاسیون (سوکسله) عصاره به دست آمد [۲۲].

در هریک از گروه‌ها ۸ سر موش صحرایی بالغ که به صورت تصادفی انتخاب شده بودند به شرح زیر مورد بررسی قرار گرفتند: گروه کنترل: روزانه از غذای فشرده و آب در طی ۲۱ روز آزمایش استفاده کردند و هیچ نوع داروی دریافت نکردند.

گروه شاهد: روزانه ۰/۲ میلی‌لیتر آب مقطر به‌عنوان حلال دارو به صورت گاواژ دریافت کردند.

گروه تجربی ۱: روزانه مقدار ۵ mg/kg وزن بدن، داروی سیکلوفسفامید به صورت تزریق درون صفاقی و ۰/۵g/kg وزن بدن عصاره آبی الکلی جینسینگ به صورت خوراکی دریافت کردند.

گروه تجربی ۲: روزانه مقدار ۵ mg/kg وزن بدن، داروی سیکلوفسفامید به صورت تزریق درون صفاقی و ۱g/kg وزن بدن عصاره آبی الکلی جینسینگ به صورت خوراکی دریافت کردند.

گروه تجربی ۳: روزانه مقدار ۵ mg/kg وزن بدن، داروی سیکلوفسفامید به صورت تزریق درون صفاقی و ۲g/kg وزن بدن عصاره آبی الکلی جینسینگ به صورت خوراکی دریافت کردند.

گروه تجربی ۴: روزانه مقدار ۵ mg/kg وزن بدن داروی سیکلوفسفامید به صورت تزریق درون صفاقی دریافت کردند.

گروه تجربی ۵: روزانه مقدار ۲ g/kg وزن بدن عصاره آبی الکلی جینسینگ به صورت خوراکی دریافت کردند.

پس از طی دوره تیمار بافت تخمدان را جدا کرده و پس از انجام مراحل رایج پاساژ بافتی و تهیه مقاطع آسیب‌شناسی، برش‌های پی‌درپی با ضخامت ۵ میکرون تهیه شد و از هر ۱۰ برش یک مقطع و در مجموع از هر نمونه ۱۰ مقطع توسط رنگ‌آمیزی هماتوکسیلین-انوزین رنگ‌آمیزی شد. مطالعات پاتولوژی مقاطع بافتی با استفاده از میکروسکوپ نوری دو چشمی مدل Labomed× 400 و تهیه فتومیکروگراف‌ها با کمک دوربین UV100 (ساخت کشور کره) انجام شد.

داده‌های به‌دست‌آمده از شمارش تعداد فولیکول‌های بدوی، اولیه، ثانویه، آنترال، گراف، آترتیک و جسم زرد در گروه‌های مختلف با استفاده از آزمون تحلیل واریانس دو طرفه با کمک نرم‌افزار SPSS تحلیل و با هم مقایسه شدند. مقادیر به کار گرفته شده میانگین \pm خطای انحراف معیار (SEM) و سطح معناداری آماری $P < 0/05$ در نظر گرفته شد.

درمان بسیاری از بیماری‌ها را دارا می‌باشد [۵]. واژه جینسینگ (Red panax) به معنی درمان‌کننده تمام بیماری‌ها می‌باشد. این گیاه از خانواده عشقه (Araliaceae) [۶،۵] و به‌عنوان یک آدپتوژن محسوب می‌شود. آدپتوژن به معنی فرآورده‌های گیاهی با خواص آنتی‌اکسیدانی است که افزایشده مقاومت بدن در برابر عوامل استرس‌زا، تروما، اضطراب و خستگی می‌باشند [۷]. این گیاه مشابه عصاره خارخاسک و کروسین به علت خاصیت آنتی‌اکسیدانی به ترتیب باعث کاهش عوارض داروی سیکلوفسفامید روی سلول‌های تولیدکننده هورمون‌های جنسی و رشد جنین‌های حاصل از لقاح آزمایشگاهی در موش‌های سوری شده است [۹،۸].

اگرچه سیکلوفسفامید دارای خاصیت ضد سرطانی خوبی است و باعث کاهش حجم تومور می‌شود، ولی دوز اضافی آن معمولاً وضعی در مکانیسم دفاعی ایجاد می‌کند که منجر به مهار پاسخ ایمنولوژی و رشد عفونت فرصت‌طلب و در نهایت رشد دوباره تومور می‌شود [۱۱، ۱۰]. با توجه به خاصیت ضد سرطانی سیکلوفسفامید و این که سرطان همراه با تکثیر زیاد سلولی است بنابراین، سیکلوفسفامید احتمالاً از طریق مهار تکثیر سلولی عمل می‌کند. سیکلوفسفامید باعث آپوپتوز در سلول‌های سرطانی جنین موش، سلول ریه و تیموس موش صحرایی شده است [۱۶-۱۲]. سیکلوفسفامید همچنین می‌تواند در میزان باروری در هر دو جنس نر و ماده اختلال ایجاد کند [۱۷ و ۱۸]. تبریزی و همکاران در بررسی اثرات مخرب سیکلوفسفامید روی جنس ماده موش صحرایی بیان کردند که سیکلوفسفامید باعث تخریب سلول‌های گرانولوزا و همچنین اختلالات باروری آمنوره و افزایش تعداد فولیکول‌های آتریک می‌شود [۱۹]. اختلال در عملکرد تخمدان، کاهش تعداد کل فولیکول‌ها و کاهش وزن تخمدان‌های موش صحرایی در اثر مصرف داروی سیکلوفسفامید گزارش شده است [۲۰ و ۲۱]. هدف از انجام این پژوهش بررسی تأثیر عصاره آبی الکلی جینسینگ بر رفع مسمومیت ناشی از سیکلوفسفامید در بافت تخمدان موش صحرایی بالغ می‌باشد.

مواد و روش‌ها:

این پژوهش یک مطالعه تجربی است که در زمستان ۱۳۹۱ انجام شد. نگهداری حیوانات آزمایشگاهی مطابق با راهنمای انستیتوی ملی سلامت انجام شده است. در ابتدا تعداد ۵۶ سر موش ماده بالغ از نژاد ویستار از خانه حیوانات دانشگاه آزاد اسلامی جهرم خریداری و جهت تطابق با محیط به مدت ۱۴ روز در اتاق حیوانات نگهداری شدند. سن موش‌ها ۹۰-۱۱۰ روز و ۱۹۵-۱۸۵ گرم وزن داشتند. در طول مدت انجام پژوهش حیوانات در شرایط مناسب 1 ± 25 درجه سانتی‌گراد، ۱۲ ساعت روشنایی و ۱۲ ساعت تاریکی و رطوبت نسبی ۵۵-۵۰ درصد نگهداری شدند. سیکلوفسفامید

نتایج:

گروه ۵ دارای افزایش معناداری نسبت به گروه ۴ بود (جدول ۱)، (فتومیکروگراف های ۱-۷).

تعداد فولیکول گراف در گروه تجربی ۵ افزایش معناداری نسبت به گروه تجربی ۴ داشت، در حاکی که در دیگر گروه‌های تجربی تغییر معناداری نسبت به گروه کنترل نداشت. تعداد جسم زرد در گروه تجربی ۴ دارای کاهش معناداری نسبت به گروه کنترل بود ($P \leq 0.05$) و در دیگر گروه‌های تجربی تغییر معناداری نسبت به گروه کنترل مشاهده نشد. تعداد فولیکول آترزی در گروه تجربی ۴ دارای افزایش معناداری نسبت به گروه کنترل و در گروه تجربی ۳ و ۵ دارای کاهش معناداری نسبت به گروه تجربی ۴ بود (جدول ۱)، (فتومیکروگراف های ۱-۷).

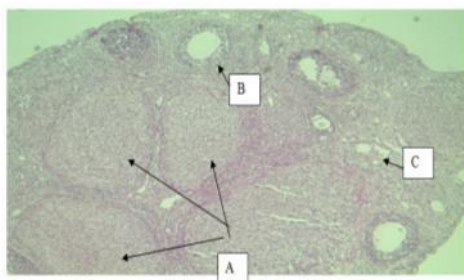
در گروه‌های تجربی ۱، ۲ و ۴ تعداد فولیکول اولیه کاهش معناداری نسبت به گروه کنترل داشت و در گروه‌های تجربی ۲، ۳ و ۵ افزایش معناداری نسبت به گروه تجربی ۴ مشاهده شد. گروه تجربی ۵ نیز دارای افزایش معناداری نسبت به گروه کنترل بود. تعداد فولیکول بدوی در گروه تجربی ۱ و ۴ کاهش معناداری نسبت به گروه کنترل و افزایش معناداری در گروه تجربی ۵ نسبت به گروه تجربی ۱، ۲، ۳ و ۴ کاهش معناداری نسبت به گروه کنترل و در گروه تجربی ۵ افزایش معناداری نسبت به گروه کنترل داشت. همچنین در گروه‌های تجربی ۲، ۳ میزان کاهش کمتر و

جدول ۱: نتایج مربوط به فولیکول های اولیه، ثانویه، بدوی، گراف، آترتیک، جسم زرد در گروه‌های مختلف

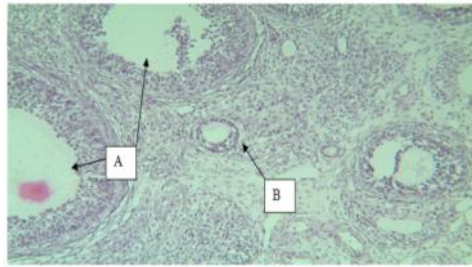
پارامتر / گروه	فولیکول اولیه	فولیکول ثانویه	فولیکول بدوی	فولیکول گراف	جسم زرد	فولیکول آترتیک
کنترل	۵/۰۲ ± ۱/۳	۶/۷ ± ۱/۳	۸/۵ ± ۱/۷۱	۳/۱ ± ۰/۶	۶/۴ ± ۰/۲۷	۳/۲ ± ۰/۳۲
شاهد	۴/۲۲ ± ۱/۴۲	۴/۷ ± ۱/۲	۶/۴ ± ۱/۷۲	۲ ± ۰/۳۴	۶ ± ۰/۲۱	۳/۲ ± ۰/۴۸
تجربی ۱	*۲/۸ ± ۱/۳	*۳/۵ ± ۱/۱	*۲/۳ ± ۱/۹	۱/۳ ± ۰/۱۶	۵/۸ ± ۰/۱۲	۳/۴ ± ۰/۲
تجربی ۲	**۳/۴ ± ۱/۴	**۳/۹ ± ۱/۲	۲/۵ ± ۲	۱/۴ ± ۰/۳۷	۶/۳ ± ۰/۱۷	۳/۵ ± ۰/۳۴
تجربی ۳	**۳/۸ ± ۱/۵	**۴/۲ ± ۱/۴	۴/۲ ± ۱/۷۴	۱/۷۵ ± ۰/۶۵	۶/۳ ± ۰/۲۵	**۳/۳ ± ۰/۴۲
تجربی ۴	*۱/۸ ± ۰/۶۶	*۲/۷ ± ۰/۷	*۱/۵ ± ۱/۰۷	۱ ± ۰/۲۱	*۴/۷ ± ۰/۱۲	*۴/۸ ± ۰/۴۱
تجربی ۵	**۸/۳ ± ۲/۶۳	**۸/۲ ± ۱/۶	**۱۱/۳ ± ۱/۸۳	**۳/۶ ± ۰/۶۹	۶/۵ ± ۰/۱۸	**۳ ± ۰/۲۱

میانگین‌هایی که با علامت * مشخص شده‌اند، اختلاف معناداری در سطح $P < 0.05$ نسبت به گروه کنترل نشان می‌دهند. میانگین‌هایی که با علامت ** مشخص شده‌اند، اختلاف معناداری در سطح $P < 0.05$ نسبت به گروه چهارم نشان می‌دهند. مقادیر بر اساس میانگین \pm خطای معیار میانگین ($\bar{X} \pm SEM$) آورده شده است

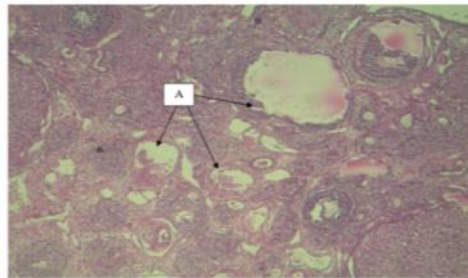
فتومیکروگراف های میکروسکوپ نوری در بافت تخمدان



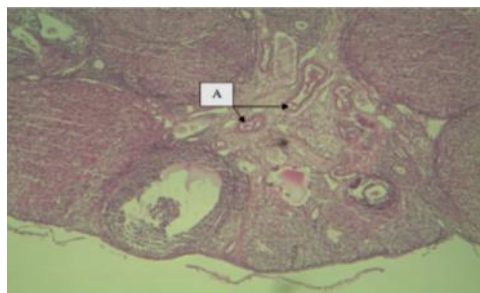
فتومیکروگراف ۱: بافت تخمدان در گروه کنترل، رنگ‌آمیزی هماتوکسیلین-انوزین
جسم زرد (A)، فولیکول ثانویه (B) و فولیکول اولیه (C)



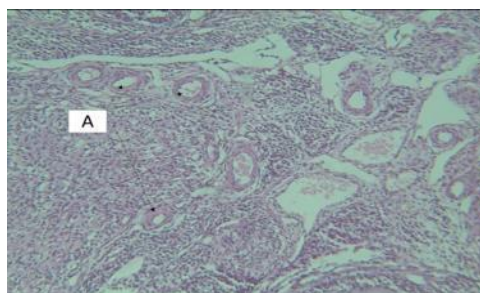
فتومیکروگراف ۲: بافت تخمدان در گروه شاهد، رنگ آمیزی هماتوکسیلین-انوزین فولیکول ثانویه (A) و فولیکول اولیه (B)



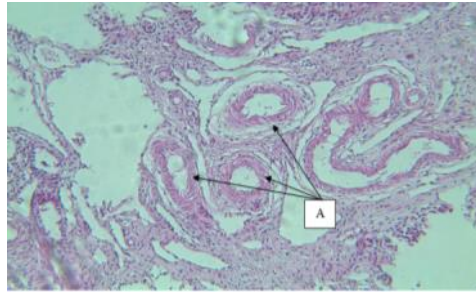
فتومیکروگراف ۳: بافت تخمدان در گروه تجربی ۱، رنگ آمیزی هماتوکسیلین-انوزین فولیکول آتزی (A)



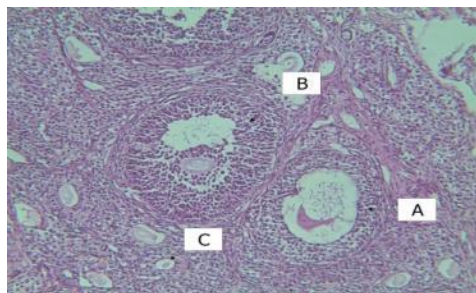
فتومیکروگراف ۴: بافت تخمدان در گروه تجربی ۲، رنگ آمیزی هماتوکسیلین-انوزین فولیکول آتزی (A)



فتومیکروگراف ۵: بافت تخمدان در گروه تجربی ۳، رنگ آمیزی هماتوکسیلین-انوزین فولیکول آتزی (A)



فتومیکروگراف ۶: بافت تخمدان در گروه تجربی ۴، رنگ آمیزی هماتوکسیلین-ائوزین
فولیکول آترزی (A)



فتومیکروگراف ۷: بافت تخمدان در گروه تجربی ۵، رنگ آمیزی هماتوکسیلین-ائوزین
فولیکول ثانویه (A)، فولیکول گراف (B) و فولیکول اولیه (C)

بحث :

سیکلو فسفامید یک داروی ضد سرطان است که به عنوان یک عامل آلکیلاسیون عمل می کند. با وجودی که این دارو کاربردهای فراوانی در درمان سرطان دارد، اثرات سمی بر یاخته های بدن به ویژه بر اندام های جنسی می گذارد. یکی از مهم ترین عوارض جانبی این دارو، تغییر عملکرد دستگاه تناسلی است که ممکن است منجر به ناباروری شود [۲۳].

در گروه های دریافت کننده سیکلو فسفامید، کاهش در تعداد فولیکول ها به چشم می خورد. در تحقیقات انجام شده روی تأثیر داروی سیکلو فسفامید بر فولیکول های تخمدانی موش صحرائی مشخص شده است که این دارو می تواند باعث افزایش سلول های آترزی در تخمدان شود [۲۱]. داروی سیکلو فسفامید در روند فولیکولوژن و کاهش تعداد فولیکول ها نقش داشته که این خود می تواند دلیل اثرات سمی این دارو در تخمدان ها باشد [۲۱، ۲۰]. این موضوع می تواند علت کاهش فولیکول های بدوی (گروه تجربی ۱ و ۴)، اولیه (گروه تجربی ۱، ۲ و ۴)، ثانویه (گروه تجربی ۱، ۲، ۳ و ۴) در گروه های تجربی دریافت کننده سیکلو فسفامید باشد. این نتیجه با یافته های سایر محققین همخوانی دارد [۲۱، ۲۰]. از طرف دیگر سیکلو فسفامید با تأثیر بر سطح پلاسمایی گنادوتروپین که روند فولیکولوژن را تنظیم می کند، می تواند باعث کاهش فولیکولوژن و استروژن در تخمدان ها شود که این موضوع نیز می تواند توجیه کننده اثرات سمی دارو در تخمدان باشد

[۲۰، ۲۴، ۲۱]. سیکلو فسفامید روی دستگاه تولید مثل از طریق ایجاد چرخه استرس اکسیداتیو اثر منفی می گذارد که با تجویز همزمان آنتی اکسیدان ها عوارض آن کاهش می یابد [۲۵]. یافته ها نشان داد که در حیوانات تحت درمان با سیکلو فسفامید، توان باروری، تعداد ماه های آبستنی و تعداد نوزاد متولد شده کاهش یافته است [۲۳]. با استناد به این نتایج، سیکلو فسفامید دارای خواص سیتواستاتیکی، سیتوتوکسیسیتی، موتاژنی و به عنوان یک عامل آلکیله کننده است که با ایجاد اتصال بین دو رشته مولکولی DNA، شکستن DNA و مهار سنتز پروتئین اثر آپوپتوز خود را اعمال می کند. این داروی آلکیله کننده مولکول های واکنشی تشکیل می دهد که گروه نوکلئوفیلیک روی DNA به ویژه ۷-ان گوانین را آلکیله می کند، این مورد سبب ایجاد پیوندهای جانبی میان بازوها، جفت شدن غیرطبیعی آن ها، شکسته شدن مولکول DNA و کاهش تقسیمات میوزی می شود [۲۴]. سیکلو فسفامید در محیط خارج از بدن غیرفعال است ولی در داخل بدن، در کبد توسط آنزیم های سیتوکروم P-450 به ۴-هیدروکسی سیکلو فسفامید تبدیل می شود که با توتومر خود یعنی آلدو فسفامید در تعادل می باشد. آلدو فسفامید خود به خود تجزیه و به متابولیت های فعال خود یعنی فسفورامید موستارد و آکرولین تبدیل می شود [۲۶ و ۲۷]. در تحقیقات انجام شده روی تخمدان زنان مبتلا به سرطان تخمدان گزارش شد که نارسایی در تخمدان در پی استفاده از سیکلو فسفامید

جینسینگ باشد که مانع از اثرات منفی سیکلوفسفامید و در نتیجه کاهش تعداد فولیکول آترزی شده است.

نتیجه گیری:

در حالی که داروی سیکلوفسفامید به عنوان یک عامل آلکیل کننده باعث تأثیر مخرب بر بافت تخمدان موش‌های صحرایی ماده می‌شود، اما گیاه دارویی جینسینگ با دارا بودن مواد آنتی‌اکسیدانی مؤثر خود عوارض ناشی از مصرف این دارو را در موش‌های صحرایی ماده کاهش داد.

تشکر و قدردانی:

نتایج این تحقیق بر مبنای پایان‌نامه کارشناسی ارشد سرکار خانم فرزانه نظری دانش‌آموخته تکوین دانشگاه آزاد اسلامی واحد جهرم تدوین شده است. بدین وسیله از همکاری صمیمانه مسئولین محترم آزمایشگاه تکوین به‌ویژه آقای دکتر حسین کارگر در اجرای این طرح قدردانی می‌شود.

مشاهده می‌شود [۲۸]؛ بنابراین، افزایش معنادار تعداد فولیکول آترزی در گروه تجربی ۴ به دلیل خواص آلکیل کننده سیکلوفسفامید می‌باشد. جینسینگ به دلیل داشتن ترکیبات فنولیک و ساپونین‌ها دارای خاصیت آنتی‌اکسیدانی است که مانع از انجام واکنش‌های اکسیداتیو می‌شوند [۲۹ و ۳۰]. همچنین تحقیقات نشان داده است که گیاه جینسینگ به‌عنوان یک آنتی‌اکسیدان باعث افزایش مقاومت بدن می‌شود [۷ و ۳۰ و ۳۱]. ساز و کار عمل این گیاه شناخته‌نشده است، اما عقیده بر این است که روی کورتیکوتروپین و کورتیزول، تنظیم پاسخ ایمنی، تولید آنتی‌اکسیدان، فعالیت نورواندوکرین، تنظیم متابولیسم کربوهیدرات و چربی و تحریک تولید اسید نیتریک در سیستم قلبی مؤثر می‌باشد [۳۲ و ۳۳]. خاصیت آنتی‌اکسیدانی جینسینگ از طریق تحریک فعالیت آنزیم‌های آنتی‌اکسیدانی مانند گلوتاتیون و سوپراکسیددسموتاز می‌باشد [۳۴ و ۳۶]. این گیاه با فعالیت آنتی‌اکسیدانی خود می‌تواند از بین برنده سوپراکسیدها باشد و همچنین با مهار فعالیت رادیکال‌های هیدروکسیل و آنیون‌ها از پراکسیداسیون لیپیدها در غشا سلول جلوگیری می‌کند [۴]؛ بنابراین، کاهش تعداد فولیکول آترزی در گروه تجربی ۳ نسبت به گروه تجربی ۴ می‌تواند به دلیل خواص آنتی‌اکسیدانی

References:

- Nori Dlouhy MR, Rashvand Z. Molecular genetics and gene therapy in ovarian cancer. Daneshophogh 1389; 16(3):4-20[Persian].
- Bokser L, Szende B, Schally AV. Protective effects of D-Trp6- luteinizing hormone-releasing hormone microcapsules against cyclophosphamide induced gonadotoxicity in female rats. Brit. J. Cancer 1990; 61:61-65.
- Imami A, Shams-Ardekani MR, Mehregan I. The illustrated encyclopedia of herbalmedicines. Translated to Persian and edited from a text by Chiej, Roberto entitled: TheMacdonald Encyclopedia of Medicinal plants. Research center for traditional medicine and Pharmacognosy, 192, Tehran, Shahid Beheshti University of Medical 2003; Sciences press.
- Attele AS, Wu JA, Yuan CS. Ginseng Pharmacology: multiple constituents and multiple actions. Biochem Pharmacol 1999; 58(11): 1685-93.
- Chong SKF, Oberholzer VG. Ginseng is there a use in clinical medicine? Postgrad Med J 1988; 64: 841-6.
- Michel R, Khaje pour GH. Depression. Mina publ 1996; 3-30.
- Helms S. Cancer prevention and therapeutics: Panax ginseng. Altern Med Rev 2004; 9(3):259-74.
- Rajabi N, Karimi jashni H. Evaluation of effect of tribulus terrestris extract on sex hormones in male rats after treatment with cyclophosphamide. J Jahrom Univ Med Sci 2014; 2(12): 15-22.
- Khan mohamadi ghane F, Shahroz R, Ahmadi A, Razi M. Evaluation of Protective Effects of Crocin Onembyo Developing Process in in Vitro Fertilization (IVF) in Cyclophosphamide Treated Mice. J Jahrom Univ Med Sci 2014; 2(19): 111-123.
- Diasio RB, Lobuhlio AF. Immunomodulators: immunosuppressive agents and immunostimulant, in: Hardman JG, Limbird LE, Molinoff PB, Rudd RW. Goodman and Gilman's the pharmacological basis of therapeutics. New York: McGraw-Hill 2003; 1291-308.
- Matar P, Rozados VP, Gonzales AD, et al. Mechanism of anti-metastatic immunopotiation by low dose cyclophosphamide. European J Cancer (Part A) 2003; 36(8): 1060-6.
- Francis M, Hughes Jr, Alexa Gc, Andrev R, et al. Cyclophosphamide induces an early wave of acrolein-independent apoptosis in the urothelium. Adv Biosci Biotechnol 2013; 4(88): 9-14.
- Moallem SA, Hales BF. Induction of apoptosis and cathepsin D in limbs exposed in vitro to an activated analog of cyclophosphamide. Teratol 1995; 52:3-14.
- Sulkowska M, Sulkowski S. Apoptosis- like changes in the lung induced by cyclophosphamide and papain: 1. An ultra-structural study. J sub microscope cytol path 1998; 30 105-16.
- Wang GJ, Cai L. Relatively low-dose cyclophosphamide is likely to induce apoptosis cell death in rat thymus through Fas/Fas ligand pathway. Mutat res 1999; 427:125-33.
- Sabik LMF, EL-Rahman SS. Alpha-Tocopherol and ginger are protective on cyclophosphamide- induced gonadal toxicity in adult male albino rat. Basic Appl Pathol (BAAP) J2, 2009;9-21.

17. Higu chi H, Nakaoka M, Katsuda Y, et al. Collaborative assessment of optimal administration period and parameters to detect effects on male fertility in the rat: effects of cyclophosphamide on the male reproductive system. *J Toxicol Sci* 1995; 20(3): 239-9.
18. Robaire B, Hales BF. Mechanisms of action of cyclophosphamide as a male-mediated developmental toxicant. *Adv Exp Med Biol* 2003; 518: 169-80.
19. Tabrizi Amoaghly B, Hajipour B, Khdadadi A, et al. Preventive Effects of Growth Hormone on Degeneration of Rabbit Ovarian Follicles During Cyclophosphamide Induced Toxicity. *J Mazandaran Univ Med Sci* 2007; 17(59): 61-68.
20. Khalid M, Ataya F, Valeriote A, et al. Effect of cyclophosphamide on the immature rat ovary. *Cancer Res* 1989; 49: 1660-1664.
21. Lopez SG, Luderer U. Effects of cyclophosphamide and buthionine sulfoximine on ovarian glutathione and apoptosis. *Free Radic Biol Med* 2004; 36(11):1366-77.
22. Samsam SH. Collection of medicinal herbs. 1st ed. Tehran: char bagh 2007; p: 938.
23. Hosseini A, Zare S, Qadri F, et al. Evaluation of antioxidant ginseng extract and vitamin E on fertility of male rats following long-term treatment with cyclophosphamide. *Fertility and Infertility* 1389; 11(45-4): 227-232 [Persian].
24. Bastianetto S, Zheng WH, Quirion R. The *Ginkgo biloba* extract (Egb 761) protects and rescues hippocampal cells against nitric oxide-induced toxicity: involvement of its flavonoid constituents and protein kinase C. *J Neurochem* 2000; 74(6): 2268-77.
25. Katzung-Bertram J. Basic Medical Pharmacology. Niyayesh M, Modares Musavi F, Fathollahi A (Translators). Tehran: Arjomand 1378; 327-8 [Persian].
26. Hengstler JG, Fuchs J, Tanner B, et al. Analysis of DNA single strand breaks in human venous blood: a technique which does not require isolation of white blood cells. *Environ Mol Mutagen* 1997; 29(1):58-62.
27. Qiu J, Hales BF, Robaire B. Damage to rat spermatozoa DNA after chronic cyclophosphamide exposure. *Biol Reprod* 1995; 53(6):1465-73
28. Suhaj M. Spice antioxidants isolation and their antiradical activity: a review. *J Food Compos Anal* 2006; 19:531-7.
29. Parthasarathy VA, Chempakam B, Zachariah TJ. Chemistry of Specis. Cambridge: Biddles Ltd, Kings Lynn 2008; 124-139. 9. S.
30. Helms S. Cancer prevention and therapeutics: Panax ginseng. *Altern Med Rev* 2004; 9(3): 259-74.
31. Kitts D, Hu C. Efficacy and safety of ginseng. *Publ Health Nutr* 2000; 3(4A):473-85.
32. Gupta S, Ghaly N, Dewan M. Augmenting fluoxetine with dextroamphetamine to treat refractory depression. *Hosp Community Psychiatry* 1992; 43: 281-283.
33. Hai R, Joon Y, Taik KY, Gareth M. The cancer-preventive potential of Panax ginseng: a review of human and experimental evidence. *Cancer Causes Control* 2000; 11: 565-570.
34. Kang KS, Kim HY, Pyo JS, et al. Increase in the free radical scavenging activity of ginseng by heat-processing. *Biol Pharm Bull* 2006; 29(4):750-4.
35. Liu ZQ, Luo XY, Liu GZ. In vitro study of the relationship between the structure of ginsenoside and its anti-oxidative or prooxidative activity in free radical induced hemolysis of human erythrocytes. *J Agric Food Chem* 2003; 51(9): 2555-8.
36. Naval MV, Gomez-Serranillos MP, Carretero ME, et al. Neuroprotective effect of ginseng (Panax ginseng) root extract on astrocytes primary culture. *J Ethnopharmacol* 2007; 112(2):262-70.

The effect of the hydroalcoholic extract of ginseng on detoxifying cyclophosphamide in the ovary tissue of adult female rats

Nazari F¹, Johari H^{*2}, Hemayatkah Jahromi v¹
Kargar Jahromi H³, Samani Jahromi E¹

Received: 9/6/2014

Revised: 11/2/2014

Accepted: 12/2/2014

1. Dept. of physiology, Islamic Azad University, Jahrom Branch, Jahrom, Iran
2. Dept. of physiology, Islamic Azad University, Darab Branch, Darab, Iran
3. Zoonoses Research Center, Jahrom University Medical Science, Jahrom, Iran

Pars Journal of Medical Sciences, Vol. 12, No. 3, Full 2014

Abstract

Introduction:

Ginseng is a medicinal herb. Cyclophosphamide is also an anti-cancer ovaries. The purpose of this study is to investigate the effect of the hydroalcoholic extract of ginseng on detoxifying cyclophosphamide in the ovary tissue of adult female rats.

Par J Med Sci 2014;12(3):23-30

Materials & Methods:

The present experimental study was conducted on 56 adult female rats. The rats were randomly divided into 7 groups of 8 each, including the negative control group, the sham control group and the experimental groups 1, 2, 3, 4 and 5. The negative control group received no drugs, while the sham control group was given solvent. Experimental groups 1, 2 and 3 received a daily dose of 5 mg/kg/bw cyclophosphamide and an additional dose of 0.5, 1 and 2 g/kg/bw ginseng extract. Experimental group 4 received a daily dose of 5 mg/kg/bw cyclophosphamide and experimental group 5 received a daily dose of 2 g/kg/bw ginseng extract. Their ovary tissue sections were then prepared and examined.

Results:

In experimental group 1, follicular atresia occurred to a great extent; however, in experimental group 2, the extent of follicular atresia and tissue destruction was observed to be lower than in experimental group 1. In experimental group 3, follicular atresia reduced compared to in experimental groups 1 and 2, but in experimental group 4, follicular atresia occurred to a much greater extent. In experimental group 5, the number of graafian, primary and secondary follicles increased compared to the negative control group.

Conclusions:

Cyclophosphamide increases the extent of follicular atresia, while the hydroalcoholic extract of ginseng prevents the side effects of cyclophosphamide from setting in and thereby reduces the extent of follicular atresia/follicles.

Keywords: Ginseng, Cyclophosphamide, Rat, Ovary

* Corresponding author, Email: hjowhary@yahoo.co.uk.