

اثر حفاظتی ویتامین E و سلنیوم بر بافت کبد موش صحرایی مقاوم به انسولین

نویسندگان:

فرنگیس قاسمی^{۱*}، امین یوسفی نسب^۱، حسین کارگر جهرمی^۲

۱- گروه زیست‌شناسی، دانشگاه آزاد اسلامی واحد جهرم، جهرم، ایران

۲- مرکز تحقیقات زئونوز، دانشگاه علوم پزشکی، جهرم، ایران

Pars Journal of Medical Sciences, Vol. 12, No. 2, Summer 2014

چکیده:

مقدمه: دیابت با ایجاد استرس اکسیداتیو باعث اختلال اندام‌ها می‌شود. نظر به اهمیت کبد در متابولیسم مواد، در مطالعه حاضر، اثر آنتی‌اکسیدانی ویتامین E و سلنیوم بر عملکرد کبد در موش‌های صحرایی مقاوم به انسولین بررسی شد.

روش کار: ۳۵ سر موش صحرایی با وزن تقریبی 180 ± 20 گرم در پنج گروه دسته‌بندی شدند. همه گروه‌ها به غیر از گروه کنترل با نوشیدن روزانه ۱۴۰ سی‌سی فروکتوز ۱۰٪ به انسولین مقاوم شدند. گروه کنترل بدون تیمار، شاهد ۰/۲۰ سی‌سی سرم فیزیولوژی و سه گروه آزمایشی S، ۰/۲۰ سی‌سی محلول ۰/۵ mg/kg/b.wt سلنیوم به‌صورت تزریق درون صفاقی، گروه آزمایشی E همین دوز ویتامین E به روش گاواژ و گروه آزمایشی E+S هر دو ماده را هم‌زمان دریافت کردند.

از موش‌های موردبررسی خون‌گیری به عمل آمد و سرم آن تجزیه بیوشیمیایی شد. سپس بافت کبد آن‌ها جدا و پس از تثبیت در فرمالین ۳٪ و پاساژ بافتی، مقاطع ۵ میکرونی تهیه و با میکروسکوپ نوری مطالعه شدند. داده‌های حاصل با کمک نرم‌افزار SPSS و با آزمون تحلیل واریانس و آزمون تعقیبی توکی تحلیل شدند. $p < 0/01$ به‌منزله معناداری آماری در نظر گرفته شد.

یافته‌ها: فعالیت آنزیم آسپارات آمینوترانسفراز، آلکالین فسفاتاز در گروه شاهد نسبت به گروه کنترل افزایش و در گروه‌های آزمایشی به‌خصوص گروه E+S نسبت به گروه شاهد کاهش معنادار نشان داد. مطالعه بافتی نشانگر تغییراتی از جمله هیدروپیک شدن سیتوپلاسم سلول‌ها تا نکروز سلولی در گروه شاهد بود که در گروه‌های آزمایشی به‌خصوص گروه E+S مشاهده نشد. نتیجه‌گیری: ویتامین E و سلنیوم تغییرات ناشی از اثر دیابت نوع دو را به میزان مناسبی جبران می‌کند و مصرف هم‌زمان این دو ماده به خاطر اثر هم‌افزایی عملکرد بهتری دارد.

واژگان کلیدی: آنتی‌اکسیدان، ویتامین E، سلنیوم، کبد، دیابت

Par J Med Sci 2014;12(2):47-55

مقدمه:

آسیب‌های شدید به اندام‌ها از جمله کبد را به دنبال دارد [۵] و [۱۰].

افزایش انسولین و اسیدهای چرب آزاد می‌توانند باعث افزایش استرس اکسیداتیو و فعال کردن مسیر حساس به استرس شده و با تضعیف ساختار و عملکرد غشاءهای داخلی، حیات سلولی را به مخاطره بیندازند [۳]. تحقیقات زیادی تأثیر آنتی‌اکسیدان‌ها را در جبران عوارض ناشی از این ضایعه ثابت کرده‌اند [۶]. مواد آنتی‌اکسیدان غیر آنزیمی از قبیل ویتامین E پس از آنتی‌اکسیدان‌های آنزیمی، به‌عنوان دومین سد دفاعی در مقابل

دیابت نوع دو شایع‌ترین نوع دیابت در جهان به شمار می‌رود [۱]. در این نوع دیابت، مقاوم شدن ماهیچه اسکلتی، کبد و بافت چربی به انسولین منجر به کاهش برداشت گلوکز، افزایش تولید کبدی گلوکز و افزایش تولید چربی می‌شود. مقاومت به انسولین با اختلال‌های زیادی از جمله افزایش فشارخون، افزایش لیپیدهای خون و اختلال‌های کلیوی همراه است [۲-۴]. دیابت با افزایش تولید گونه‌های فعال اکسیژن باعث افزایش پراکسیداسیون لیپیدی سلول‌ها و تنش‌های شدید اکسیداتیو در سلول‌ها می‌شود. این مسئله، تضعیف سیستم تدافعی بدن و

* نویسنده مسئول، نشانی: ایران، فارس، جهرم، بلوار چمران، دانشگاه آزاد اسلامی

پست الکترونیک: ghassemi@jia.ac.ir, Email: ghassemi.fr@gmail.com

تلفن تماس: ۰۹۱۷۷۱۳۶۱۳۸-۵۴۴۴۷۰۰۱

پذیرش: ۱۳۹۳/۵/۲۹

اصلاح: ۱۳۹۳/۲/۱۵

دریافت: ۱۳۹۳/۲/۹

بر اساس وزن بدن هر موش، ویتامین E و سلنیت سدیم به صورت محلول با سرنگ انسولین به حیوان به روش تزریق درون صفاقی داده شد. گروه بندی موش ها به شرح زیر انجام شد:

گروه کنترل به جز غذای معمولی هیچ نوع دارو و محلولی دریافت نکردند. گروه شاهد روزانه ۰/۲۰ سی سی سرم فیزیولوژی (حلال دارو) به صورت تزریق درون صفاقی دریافت می کردند. گروه دیابتی تیمار با ویتامین E، روزانه ۰/۲۰ سی سی محلول حاوی ۰/۵ میلی گرم به ازای وزن بدن ویتامین با گاوژ و گروه دیابتی تیمار با سلنیوم روزانه ۰/۲۰ سی سی محلول حاوی ۰/۵ میلی گرم به ازای وزن بدن سلنیت سدیم به صورت تزریق درون صفاقی دریافت کردند. گروه سوم علاوه بر دیابتی شدن، روزانه به طور هم زمان ۰/۲۰ سی سی محلول سلنیوم و ویتامین E مشابه با روش و دوز گروه های ۱ و ۲ دریافت کردند. پس از نه هفته (دوره تیمار با دارو و فروکتوز)، موش ها با اثر بی هوش و ۵ میلی لیتر خون از قلب آن ها گرفته شد. خون منعقد شده، به مدت ۱۰ دقیقه با سرعت ۳۰۰۰ دور سانتی فیوژ و سرم آن ها برای اندازه گیری آنزیم های کبدی، پروتئین، تری گلیسرید، کلسترول، بیلی روبین، قند و مالون دی آلدهید به آزمایشگاه تشخیص طبی ارسال شد. همچنین بافت کبد موش ها پس از جداسازی در محلول فرمالین ۳٪ برای تثبیت قرار داده شد. پس از تهیه پاساژ بافتی با دستگاه خودکار پردازشگر بافت، مراحل آبیگری، آغشته سازی، جایگزینی و قالب گیری انجام و با میکروتوم دوار برش های ۵ میکرونی تهیه شد. مقاطع تهیه شده با هماتوکسیلین و اتوزین رنگ آمیزی و پس از خشک شدن، برای مطالعه تغییرات بافتی از جمله هجوم لنفوسیتی اطراف پورتال تریاد، تغییرات سیتوپلاسمی و هسته سلول های کبدی با میکروسکوپ نوری (۱۰ x و ۴۰ x) مورد بررسی قرار گرفتند.

در این آزمایش برای اندازه گیری فعالیت آلانین آمینو ترانسفراز (ALT)، آسپاراتات آمینو ترانسفراز (AST) و آلکالین فسفاتاز (ALP) از کیت های تشخیصی خاص و دستگاه اسپکتروفوتومتری Biowave استفاده شد. داده های حاصل با کمک نرم افزار آماری SPSS نسخه ۱۶ و با استفاده از آزمون تحلیل واریانس یک طرفه تحلیل شدند. مقایسه گروه ها با آزمون تعقیبی توکی در سطح معناداری $P < 0.01$ انجام شد. نمودار نتایج با نرم افزار Excel رسم شدند. وجود حداقل یک حرف مشترک در نمودارها نشانه نبود اختلاف معنادار است.

عوامل اکسیدکننده نظیر گروه های آزاد اکسیژن عمل کرده و از طریق به دام انداختن رادیکال های آزاد باعث جمع آوری و حذف آن ها از محیط عمل سلول ها می شوند [۷].

کاهش توانایی انسولین در ایجاد اثرات خود در بافت های هدف محیطی به ویژه عضلات و کبد یکی از ویژگی های بارز دیابت نوع دو به شمار می رود. مقاومت به انسولین سبب مختل شدن مصرف گلوکز در بافت های حساس به انسولین و افزایش برون ده گلوکز کبدی می شود [۲].

ویتامین E پس از جذب در روده، از طریق شیلومیکرون ها به خون و سپس به کبد انتقال می یابد. این ویتامین محلول در چربی به عنوان یک آنتی اکسیدان طبیعی باعث برداشته شدن رادیکال های آزاد شده و از پراکسیداسیون اسیدهای چرب غیراشباع غشا جلوگیری می کند [۸]. به علاوه، این ویتامین سبب افزایش حساسیت به انسولین و بهبود سطوح اکسیداتیو در بیماران دیابتی می شود. سلنیوم نیز علاوه بر این که در ساختمان آنزیم گلوکوتانیون پراکسیداز شرکت دارد و از این طریق با ایفای نقش آنتی اکسیدانی موجب ورود مجدد آنتی اکسیدان های دیگر مانند ویتامین C و E به چرخه شده و به حفظ آن ها کمک می کند [۶ و ۱۹]. بدین ترتیب با تقویت سیستم ایمنی، مقاومت بدن در مقابل بسیاری از بیماری ها افزایش می یابد [۹].

با توجه به شیوع روزافزون دیابت نوع دو و آسیب های ناشی از آن به خصوص روی کبد، در مطالعه حاضر، اثر ویتامین E و سلنیوم به عنوان دو آنتی اکسیدان شناخته شده در کاهش اثر تخریبی دیابت در موش صحرایی به عنوان مدل پستاندار بررسی شد.

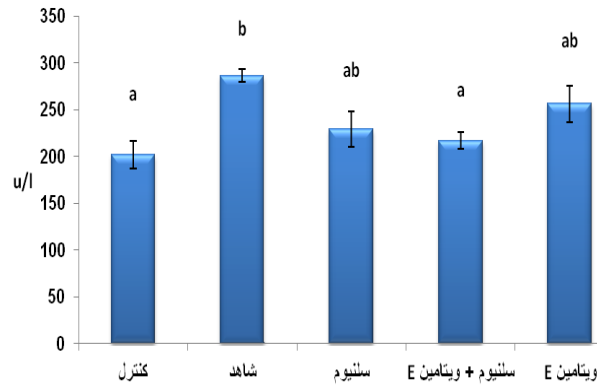
روش کار:

در این مطالعه تحقیقی، ۳۵ سر موش صحرایی نر از نژاد ویستار با وزن تقریبی 180 ± 20 گرم با رعایت موارد اخلاقی کار با حیوانات به مدت دو هفته در شرایط استاندارد (دمای 22 ± 2 سانتی گراد، ۱۲ ساعت تاریکی و ۱۲ ساعت روشنایی) برای سازگاری با محیط نگه داشته شدند. سپس موش ها به طور تصادفی در پنج گروه هفت تایی دسته بندی شدند. برای ایجاد مقاومت به انسولین در موش ها، طی دوره تیمار (۹ هفته) روزانه در یک ساعت معین، ۱۴۰ سی سی محلول ۱۰٪ فروکتوز در آب آشامیدنی به همه گروه ها به جز گروه کنترل خوراندن شد. برای اطمینان از دیابتی شدن موش ها، ۱۲ ساعت آن ها را گرسنه نگه داشته، سپس با استفاده از اتر آن ها را به صورت جزئی بی هوش کرده و پس از ضد عفونی کردن انتهای دم با الکل، با استفاده از اسکالپل ضمن ایجاد برش، میزان گلوکز دومین قطره خون آن ها با دستگاه گلوکومتر اندازه گیری شد.

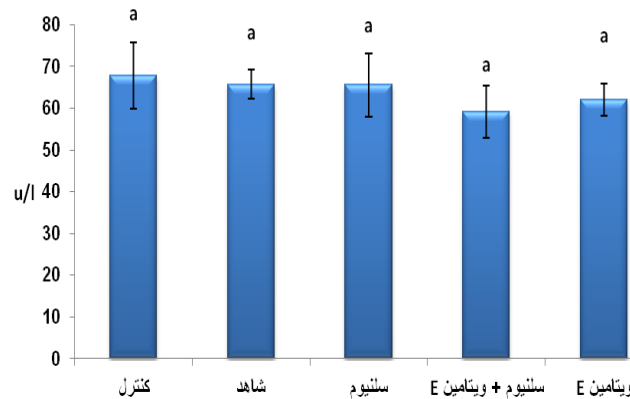
یافته‌ها:

گروه شاهد نسبت به گروه کنترل را نشان می‌دهد. در ضمن، کاهش فعالیت این دو آنزیم در گروه‌های آزمایشی در مقایسه با گروه شاهد به‌خصوص در گروه E+S که کاهش آن‌ها معنادار است مشاهده می‌شود (نمودار ۱، ۳) و (جدول ۱).

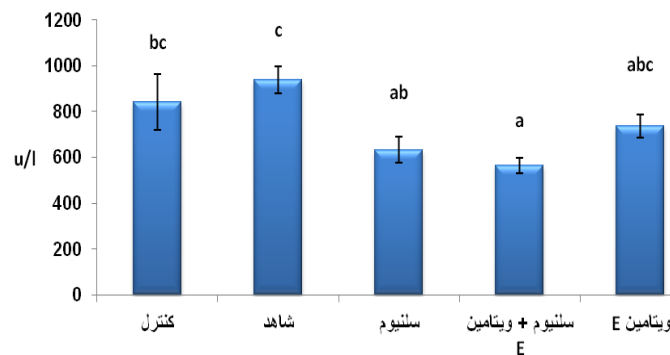
یافته‌های تحقیق حاضر، افزایش معنادار ($p < 0.01$) میانگین فعالیت آنزیم آسپارتات آمینوترانسفراز (نمودار ۱)، آلکالین فسفاتاز (نمودار ۳) و میانگین غلظت قند ناشتا (نمودار ۴) در

AST

نمودار ۱: فعالیت آنزیم آسپارتات آمینوترانسفراز

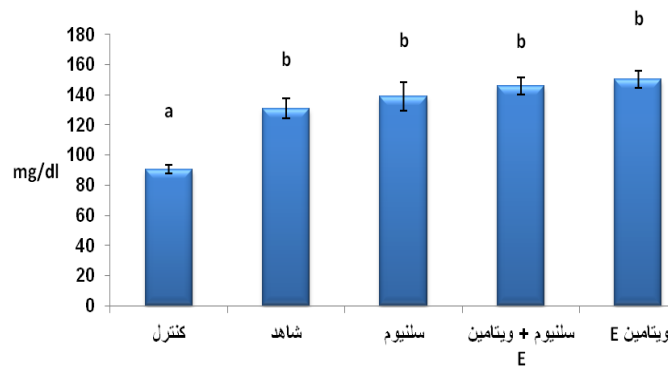
ALT

نمودار ۲: فعالیت آنزیم آلانین آمینوترانسفراز

آلکالین فسفاتاز

نمودار ۳: فعالیت آنزیم آلکالین فسفاتاز

قند ناشتا



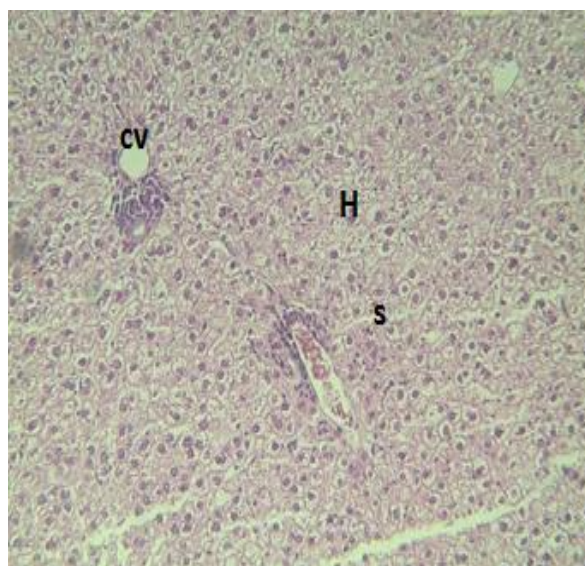
نمودار ۴: میانگین غلظت قند ناشتا

جدول ۱: مقایسه پارامترهای مورد بررسی در گروه‌های مختلف

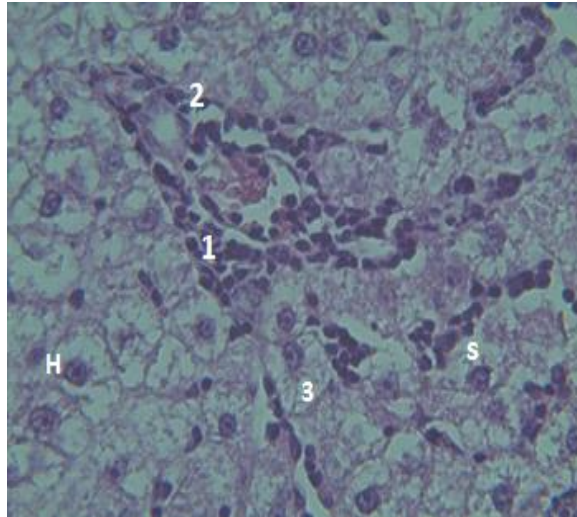
پارامتر/ گروه	کنترل	شاهد	تیمار با سلنیوم	تیمار با ویتامین E	تیمار با ویتامین E و سلنیوم	ارزش فیشر	ضریب تغییرات
AST	20.2 ± 14.4/45a	217.0/14 ± 9/13a	229.0/42 ± 18/59ab	288.0/71 ± 6/72b	256.0/57 ± 19/56ab	5/25	(0/38)
ALT	67/80 ± 7/89a	65/71 ± 3/45a	65/57 ± 7/51a	59.0/14 ± 6/25a	62/0 ± 3/83a	0/33	(0/25)
ALP	84.0 ± 122/38abc	938.0/42 ± 6.0/19c	632.0/28 ± 56/11ab	563.0/28 ± 34/20a	736/71 ± 49/16abc	96/5	(1/16)
FBS	90.60 ± 2/61a	130.0/71 ± 6/57b	138.0/57 ± 9/44b	145.0/71 ± 5/89b	150.0/14 ± 5/74b	10/17	(0/69)

مرکز بافت در این گروه به چشم می‌خورد (میکروگراف ۲). در گروه‌های آزمایشی تغییرات کم‌تر بوده و در حد تغییرات هیدروپیک در سلول‌ها و ارتشاح خفیف در اطراف پورتال است، ولی نظم سلولی برقرار است (میکروگراف ۳ و ۴). در این خصوص گروه E+S به میزان زیادی شبیه گروه کنترل بود (میکروگراف ۵).

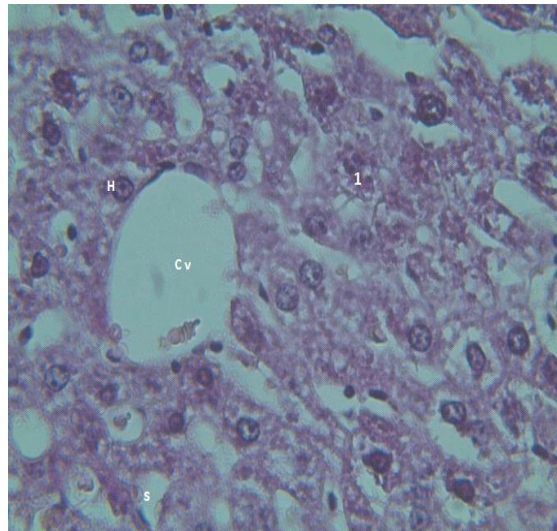
وجود حداقل یک حرف مشترک نشان‌دهنده عدم اختلاف معنادار است. نتایج مطالعه میکروگراف‌ها حاکی از هجوم لنفوسیتی اطراف پورتال تریاد، گرانولاریتی سیتوپلاسم و پرخونی گلبول‌ها در گروه شاهد بود. همچنین تغییرات هیدروپیک شدید سیتوپلاسم سلول‌های کبدی تا نکرور شدن آن و به هم خوردن نظم رو به



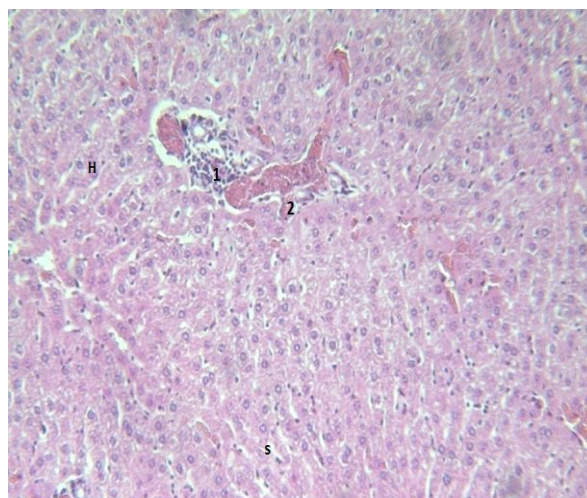
شکل ۱: فتومیکروگراف از بافت کبد در گروه کنترل - (بزرگنمایی ۴۰X، رنگ آمیزی HE) هپاتوسیتها (H)، سینوزوئیدها (S) و سینوس مرکزی (CV) عادی به نظر می‌آیند.



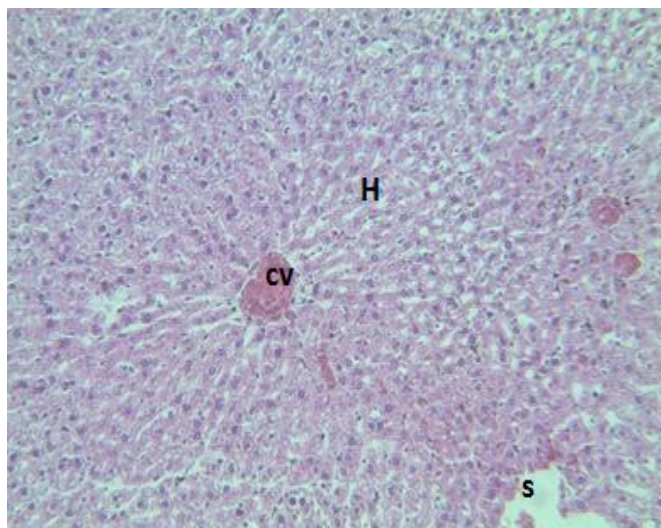
شکل ۲: فتومیکروگراف از بافت کبد در گروه شاهد- (بزرگنمایی ۴۰x، رنگ آمیزی HE) : ۱: هجوم لنفوسیتی ۲: پرخونی و ارتشاح سلولی ۳: تغییرات هیدروپیک هپاتوسیت



شکل ۳: فتومیکروگراف از بافت کبد در گروه تیمار با ویتامین E - (بزرگنمایی ۴۰x، رنگ آمیزی HE) : ۱: گرانولاریتی سیتوپلاسم هپاتوسیتها (H)



شکل ۴: فتومیکروگراف از بافت کبد در گروه تیمار با سلنیوم (S) - (بزرگنمایی ۴۰x، رنگ آمیزی HE) : ۱: هجوم ضعیف لنفوسیتی ۲: تغییرات اطراف نواحی پرتال



شکل ۵: فوتومیکروگراف از بافت کبد در گروه ویتامین و سلنیوم (E+S) - (بزرگنمایی ۴۰x، رنگ آمیزی H&E) هیاتوسیت ها (H) و سینوزوئیدها (S) عادی به نظر می آید و سینوس مرکزی پر خون (CV) است

بحث :

آنتی اکسیدانی کبد تقویت شده و به میزان زیادی ضایعات ناشی از بالا رفتن قند خون جبران شود (نمودار ۲ و ۳). افزایش میانگین فعالیت آنزیم آسپاراتات آمینوترانسفراز، طبق انتظار به دلیل نشت سلولی این آنزیم به درون سرم خون می باشد [۱۶]، ولی بر خلاف انتظار در فعالیت آلانین آمینو ترانسفراز، تفاوت معناداری بین گروه‌ها دیده نشد (نمودار ۲). دو آنزیم آلکالین فسفاتاز و آسپاراتات آمینوترانسفراز در هنگام ضایعه از بافت‌های مختلف از جمله عضلات، استخوان و قلب خارج می‌شوند. به عبارتی افزایش معنادار این دو آنزیم ممکن است در نتیجه نشت از بافت‌های مختلف و جمع اثر آن‌ها باشد. به علت این که آلانین آمینو ترانسفراز در سیتوپلاسم سلول‌های کبدی زیاد است و هنگام آسیب از غشای سلولی عبور و وارد خون می‌شود، این آنزیم به‌عنوان شناساگر اختصاصی آسیب کبدی شناخته شده است [۱۷].

آلکالین فسفاتاز نیز به‌طور عمده از کبد سرچشمه می‌گیرد و مقدار آن در بیماری‌های مجاری کبدی، صفراوی و گسترش ضایعات کبدی افزایش می‌یابد [۱۶]. در این تحقیق، افزایش آنزیم‌های آلکالین فسفاتاز در گروه شاهد (نمودار ۳) مبین اثر دیابت بر نظم غشای سلولی هیاتوسیت‌ها و خروج این آنزیم از داخل سلول به خون می‌باشد. کاهش میانگین فعالیت آن در گروه‌های آزمایشی در مقایسه با گروه شاهد، اثر ویتامین E و سلنیوم در بهبود عوارض ناشی از دیابت را تأیید می‌کند. ویتامین E محلول در چربی است و از غشاء پلاسمایی عبور کرده، اثرات تخریب رادیکال‌های آزاد اکسیژن را سرکوب می‌کند [۱۸]. کاهش معنادار آن در گروهی که سلنیوم و ویتامین را هم‌زمان دریافت داشته‌اند با گروه کنترل و شاهد (نمودار ۳)، اثر فزاینده مصرف هم‌زمان این دو آنتی‌اکسیدان را تأیید می‌کند.

افزایش معنادار قند در گروه شاهد به علت مقاومت به انسولین است که سبب مختل شدن مصرف گلوکز در بافت‌های حساس به انسولین و افزایش برون ده گلوکز کبدی شده است [۱۱]، [۱۲]. متعاقب این پدیده، گلیکولیزاسیون و پراکسیداسیون لیپیدی منجر به تغییر در ساختمان پروتئین و لیپیدها شده و استرس اکسیداتیو ایجاد می‌شود [۱۰]. عدم کاهش معنادار سطح قند در گروه‌های آزمایشی در مقایسه با گروه شاهد (نمودار ۴) بر خلاف انتظار بوده که شاید به علت مناسب نبودن دوز مصرفی آنتی‌اکسیدان‌های به‌کاربرده شده و یا ناکافی بودن مدت مصرف آن‌ها باشد. به‌ویژه که نتایج حاصل از اندازه‌گیری فعالیت آنزیم‌ها در این تحقیق نیز نشان می‌دهد که مصرف این دو آنتی‌اکسیدان به میزان زیادی اثرات تخریبی دیابت را جبران کرده است (نمودار ۱ و ۳).

با استناد به تحقیقات انجام شده [۱۲، ۱۵]، انتظار می‌رود که وجود ویتامین E در غشای لیپیدی با دادن یک اتم هیدروژن در ناحیه آزاد، از تشکیل بنیان آزاد پراکسیداسیون جلوگیری کرده و با کاهش استرس اکسیداتیو، باعث کاهش انسولین ناشتای پلازما شود [۱۳، ۱۲]. گزارش‌ها نیز نشانگر این است که مصرف ویتامین E در بیماران دیابتی موجب کاهش قند خون و کلسترول شده و در پیشگیری از دیابت نیز بی‌تأثیر نیست [۱۲].

نتیجه اندازه‌گیری فعالیت آنزیم‌های کبدی و میکروگراف‌های مرتبط (میکروگراف ۴ و ۵)، مطابق با مطالعات انجام شده توسط لی و همکاران [۱۴] حاکی از آن است که با مصرف ویتامین E و سلنیوم و به‌خصوص مصرف هم‌زمان هر دو، سیستم دفاع

در ساختمان پروتئین و لیپیدها شده، استرس اکسیداتیو ایجاد می‌کند.

میکروگراف‌های حاصل حاکی از تغییراتی از جمله هجوم لنفوسیتی اطراف پورتال تریاد، تغییرات هیدروپیک سیتوپلاسم اکثر سلول‌های هپاتوسیتی و گرانولاریتی سیتوپلاسمی در گروه شاهد بود (فتومیکروگراف ۲) که به‌طور واضح این آثار تخریبی در گروه تیمار شده با ویتامین E (فتومیکروگراف ۳)، گروه تیمار شده با سلنیوم (فتومیکروگراف ۴) و گروه S+ E (فتومیکروگراف ۵) کاهش یافته است.

نتایج فوق نشان می‌دهد که فعالیت آنزیم‌های کبدی با آسیب‌های بافتی کبد ناشی از دیابت در گروه شاهد هم‌راستا است. به هم خوردن نظم غشای سلولی در اثر دیابت باعث تغییر نفوذپذیری غشا شده، واکنش‌های التهابی را در کبد تحریک می‌کند و باعث تهاجم سلول‌های التهابی به‌خصوص در اطراف پورتال می‌شود. این سلول‌ها با ترشح سایتوکین‌های التهابی مثل IL-6 و TNF α باعث تخریب سلول‌ها می‌شود و این اتفاق بیش تر در نواحی مرکز لوبولی اتفاق می‌افتد که به علت تراکم بیش تر میزان سیتوکروم P450 در این نواحی است (فتومیکروگراف ۲) [۱۷]. این سلول‌ها دچار نکروز شده و خودپاشخ‌های التهابی را در کبد تحریک کرده‌اند. ارتشاح سلول‌های التهابی در بافت کبد می‌تواند به اختلال شدید در عملکرد آن منجر گردد [۱۹]. ویتامین E احتمالاً باعث مهار این واکنش التهاب شده که در رابطه با سازوکار عمل آن تحقیقات وسیع‌تری باید انجام گیرد.

نتیجه‌گیری:

یافته‌های این تحقیق نشان داد که ویتامین E و سلنیوم به‌واسطه خاصیت آنتی‌اکسدانی خود، به میزان زیادی عوارض سوء ناشی از مقاومت به انسولین را بهبود بخشیده است و مصرف همزمان این دو ماده با اثر هم‌افزایی برهم باعث تقویت اثر می‌شود.

تشکر و قدردانی:

بدین‌وسیله نویسندگان مراتب سپاس و قدردانی خود را از مشارکت‌کنندگان در انجام این تحقیق به‌ویژه مسئولین دانشگاه آزاد اسلامی جهرم اعلام می‌دارند.

احتمالاً دیابت با اثر بر اندام‌های مختلف و از جمله کبد، ضایعاتی در غشای سلولی ایجاد و نشت آنزیم‌های مذکور با شدت اثر کم‌تر بر یک اندام (کبد) را باعث می‌شود، از این رو تغییری در آلانین آمینو ترانسفراز مشاهده نشده است. نقش دیابت در ایجاد رادیکال آزاد و متعاقب آن به هم خوردن توازن آنزیم‌های کبدی در تحقیقات زیادی نشان داده شده است [۱۹]. کوتاه بودن مدت تیمار، نامناسب بودن دوز مصرفی ویتامین مصرفی و سلنیوم و حتی زمان، شرایط و نحوه دریافت دارو می‌تواند در نتیجه حاصل مؤثر باشد. افزایش فعالیت آنزیم آسپارات آمینوترانسفراز در گروه آزمایشی E+S (نمودار ۱) بر خلاف انتظار، ممکن است به علت وابستگی خاص سلنیوم به دوز مصرفی باشد و چنان‌که در تحقیقات پیشین [۲۰، ۲۱] مشاهده شده است که سلنیوم در دوزهای غیر مناسب نتیجه معکوس داده است. شاید علت این امر استفاده بیش از میزان لازم آن، باعث این تأثیر معکوس شده باشد.

به نظر می‌رسد استفاده هم‌زمان این دو عنصر اثر هم‌افزایی داشته است (نمودار ۱، ۳). از مقایسه نمودارهای ذکر شده و میکروگراف ۳ و ۴ هم می‌توان نتیجه گرفت سلنیوم اثر قوی‌تری در حفاظت بافت کبد در مقابل آثار سوء دیابت داشته باشد. سلنیوم می‌تواند سلول را در برابر تخلیه گلوکاتین احیاء و با افزایش ظرفیت آنزیم‌های آنتی‌اکسیدانی مثل گلوکاتینون پراکسیداز نقش محافظتی داشته باشد. علاوه بر این، سلنیوم اثرات ویتامین E را هم تکمیل می‌کند [۲۲، ۱۵]. گلوکاتینون فراوان‌ترین دفاع غیر آنزیمی داخل سلولی در مقابل مواد اکسیدان در موجود زنده است و گلوکاتینون پراکسیداز مهم‌ترین آنزیم در مسیر متابولیسم گلوکاتینون است [۱۳]. سلنیوم یک عنصر ضروری و کوفاکتور آنزیم گلوکاتینون پراکسیداز و تیوردکسیدین رداکتاز است که مهم‌ترین سد دفاعی بدن در مقابل استرس اکسیداتیو می‌باشند [۲۳]. بنابر این انتظار نتایج فوق تا حدودی بدیهی به نظر می‌آید.

بیماری دیابت به علت افزایش استرس‌های اکسیداتیو باعث کاهش میزان لیپوپروتئین‌های با چگالی بالا، افزایش گلیکوزیلاسیون پروتئین‌ها، افزایش قند خون و افزایش پراکسیداسیون چربی شده است [۷]. افزایش قند خون در این تحقیق مطابق با تحقیقات انجام شده [۱۸] به علت گلیکولیزاسیون و پراکسیداسیون لیپیدی است که منجر به تغییر

References:

- Larijani B, Aboihasani F, Mohajeri Tehrani MR, et al. Prevalence of diabetes mellitus in Iran. Iranian J Diabet Lipid Disord 2005; 4(3): 75-83.
- Nathan DM. Long-term complications of diabetes mellitus. N Engl J Med 1993; 328:1676-1685.

3. Doi K , Ishida K. Diabetes and hypertriglyceridemia modify the mode of acetaminophen –induced hepatotoxicity and nephrotoxicity in rats and mice. *J Toxicol Sci* 2009; 34(1): 1-11
4. Kaneto H, Katakami N, Kawamori D, et al. Involvement of oxidative stress in the pathogenesis of diabetes. *Antioxid Redox Signal* 2007; 9 (3): 355-66.
5. Tabatabaee A, diabetic foot study. *Iranian J diabet lipid* 2010; 8(1): 77-83.(Persian)
6. Agarwal A, Nallella KP, Allamaneni SS, et al. Role of antioxidants in treatment of male infertility: an overview of the literature. *Reprod Biomed Online* 2004; 8(6): 16-2
7. Manning PJ, Sutherland WHF, Walker RJ, Williams SM, de Jong SA, Ryalls AR. Effect of high-dose vitamin E on insulin resistance and associated parameters in overweight subjects. *Diabetes Care*. 2004; 27 (6): 2166–2171.
8. Wolf R, Wolf D, Ruocco V. Vitamin E: the radical protector. *J Eur Acad Dermatol Venereol* 1998; 10(2): 103-17.
9. Burk RF, Hill KE, Motley AK. Selenoprotein metabolism and function: evidence for more than one function for selenoprotein P. *J Nutr* 2003; 133 (5):1517-20.
10. Lee JM, Okumura MJ, Freed GL. Trends in hospitalizations for diabetes among children and young adults: United States, 1993-2004. *Diabet Care* 2007; 30:3035–3039.23(12): 432-440
11. Ohtsubo K, Takamatsu S, Minowa MT, et al. Dietary and genetic control of glucose transporter 2 glycosylation promotes insulin secretion in suppressing diabetes. *Cell* 2005;1 123(7): 304-1307.
12. Marradian AD, Antioxidants and diabetes. *Nestle Nutr workshop ser clin perform programme* 2006; 11(6): 107-22.
13. Liang LP, Patel M. Seizure-induced changes in mitochondrial redox status. *Free Radical Biol Med* 2006; 40(2): 316-22.
14. Ahmad M, Khan AS, Pirincci I, Tasdemir B. Naturally occurring antioxidant vitamin levels in patients with type-II diabetes mellitus. *J Ayub Med Coll Abbottabad* 2003; 15(1): 54-57.
15. Vozarova B, Stefan N, Lindsay RS, et al. High alanine aminotransferase is associated with decreased hepatic insulin sensitivity and predicts the development of type 2 diabetes. *Diabet* 2002; 51(6): 1889-1895
16. Hau DK, Gambari R, Wong RS, et al. Phyllanthus urinaria extract attenuates acetaminophen induced hepatotoxicity, Involvement of cytochrome P450 CYP2E1. *Phytomed* 2009; 16(8): 751-760.
17. Tohidi M , Harati H, Hadaegh F, et al. Association of liver enzymes with incident type 2 diabetes: A nested case control study in an Iranian population. *BMC Endocr Disord* 2008; 8: 5.
18. Shokri F, Heidari M, Gharagozloo S, et al. In vitro inhibitory effects of antioxidants on cytotoxicity of T-2 toxin. *Toxicology* 2000; 146(2-3): 34-40.
19. Angkanaporn K, Kijparkorn S. Effect of selenium supplementation on growth performance, thyroid hormone (t3) levels, antioxidant enzyme and disaccharidase activities in broiler chicks. *Proceedings of the International congress of Veterinary Science: 2003, Oct 15-19. Thailand.*
20. Atessahin A, Yilmaz S, Karahan I, et al. The effects of vitamin E and selenium on cypermethrin-induced oxidative stress in rats. *Turk J Vet Anim Sci* 2005; 29: 385–391
21. Atessahin A, Yilmaz S, Karahan I, et al. The effects of vitamin E and selenium on cypermethrin-induced oxidative stress in rats .*Turk J Vet Anim Sci* 2005; 29: 385–391.
22. Yue D, Yan L, Luo H, et al. Effect of Vitamin E supplementation on semen quality and the testicular cell membranal and mitochondrial antioxidant abilities in Aohan fine-wool sheep. *Anim Reprod Sci* 2010; 218 (5): 217-222.
23. Harrison SA, Brunt EA, Goodman ZD, et al. Diabetic Hepatosclerosis: diabetic Microangiopathy of the liver. *Arch pathol Lab Med* 2006; 130:27-32.

The protective effect of vitamin E and selenium on liver tissue in fructose-induced diabetic rat

Ghassemi F^{1*}, Yosefi Nasab A¹, Kargar H²

Received: 4/29/2014

Revised: 5/5/2014

Accepted: 8/20/2014

1. Dept. of Biology, Islamic Azad University, Jahrom branch, Jahrom, Iran
2. Zoonoses Research Center, Jarrom University of Medical Science, Jahrom, Iran

Pars Journal of Medical Sciences, Vol. 12, No. 2, Summer 2014

Par J Med Sci 2014;12(2):47-55

Abstract

Introduction:

Diabetes impairs organs by inducing oxidative stress. Given the importance of the liver in metabolism, the present study examined the antioxidant effect of vitamin E and selenium on liver function in rats with insulin resistance.

Material and method:

A total of 35 rats weighing approximately 20 ± 180 g were divided into five groups. All groups, except the control group, became resistant to insulin by drinking 140 ml of fructose (10%) per day. The sham control group received 0.20 ml of normal saline; the experimental group S received 0.20 ml of 0.5 mg /kg/b.wt selenium solution injected intraperitoneally, the experimental group E were gavaged with the same dose of vitamin E, and the experimental group E+S received both substances simultaneously.

Blood samples of rats were drawn and their serums were examined for biochemical analysis. Their liver was then dissected and after fixation in formalin (3%) and tissue processing, 5-micron sections were prepared and examined by light microscope. The data were analyzed in SPSS software, using ANOVA and post-hoc Tukey tests. $P < 0.01$ was considered statistically significance.

Results:

The activity of aspartate aminotransferase and alkaline phosphatase increased in the sham control group compared to the control group, and significantly decreased in the experimental groups, especially in the E + S group, compared to the control group. Histological study showed changes such as hydropic cytoplasm and cell necrosis in the sham control group, unlike in the experimental groups, particularly, the E+S group.

Conclusion:

The results show that vitamin E and selenium adequately compensate the effects of diabetes type II, and using them simultaneously, leaves better results due to their synergistic effect.

Key Words: Antioxidant, Vitamin E, Selenium, Liver enzyme, Diabetes

* Corresponding author, Email: ghassemi.fr@gmail.com, Email: ghassemi@jia.ac.ir