

## اثر کوانزیم Q10 بر التهاب عصبی و آسیب سلولی هیپوکامپ در مدل مسمومیت تحریکی با مونسدیم گلوتامات

نویسندگان:

زینب ابوطالبی اردکانی<sup>۱</sup> و محمد امین عدالت منش<sup>۲\*</sup>

۱- دانشجوی کارشناسی ارشد، گروه زیست شناسی، دانشکده علوم، واحد شیراز، دانشگاه آزاد اسلامی، شیراز، ایران  
 ۲- دانشیار، گروه زیست شناسی، دانشکده علوم، واحد شیراز، دانشگاه آزاد اسلامی، شیراز، ایران

Pars Journal of Medical Sciences, Vol.19, No.3, Fall 2021

## چکیده:

**مقدمه:** مونسدیم گلوتامات (MSG) سبب القاء سمیت تحریکی و آسیب سلولی در نواحی مختلف مغز به ویژه هیپوکامپ می‌گردد. مطالعه حاضر به ارزیابی اثر ضد التهابی و حفاظت عصبی کوانزیم Q10 (Co-Q10) بر آسیب سلولی هیپوکامپ در موش‌های صحرایی تحت تیمار با MSG می‌پردازد.

**روش کار:** تعداد ۴۰ سر موش صحرایی نر بالغ نژاد ویستار به صورت تصادفی در ۴ گروه کنترل، MSG، MSG+Q10-10 و MSG+Q10-20 قرار گرفتند. MSG (۳ gr/kg)، به روش دهانی و Co-Q10 (۲۰ mg/kg و ۱۰ mg/kg، درون صفاقی) روزانه و به مدت ۴ هفته تجویز شد. پس از ۴ هفته، حیوانات قربانی شدند و هیپوکامپ مغز به سرعت بر روی یخ جدا شد. سطح هیپوکامپی فاکتور نکروز دهنده توموری آلفا (TNF- $\alpha$ )، اینترلوکین ۱ بتا (IL-1 $\beta$ ) و اینترلوکین ۶ (IL-6) به روش الیزا ارزیابی شد و در پایان، تراکم نورون‌های تیره در نواحی مختلف هیپوکامپ به روش استرئولوژی سنجیده شد.

**یافته‌ها:** در مقایسه با گروه MSG، تیمار با Co-Q10 سبب کاهش معنادار فاکتورهای التهابی (TNF- $\alpha$ ، IL-1 $\beta$  و IL-6) در هیپوکامپ موش‌های صحرایی گروه‌های تیمار با Co-Q10 گردید ( $p < 0.05$ ). تراکم نورون‌های تیره در نواحی CA1، CA2، CA3 و CA4، و ژيروس دندان‌های هیپوکامپ در گروه‌های دریافت کننده Co-Q10 در مقایسه با گروه MSG کاهش معناداری داشت ( $p < 0.05$ ).

**نتیجه گیری:** ویژگی ضد التهابی کوانزیم Q10 احتمالاً مسئول عملکرد حفاظت عصبی آن در هیپوکامپ است و سمیت عصبی ناشی از MSG را در موش‌های صحرایی بهبود می‌بخشد.

واژگان کلیدی: یوبی کوئینون، مونسدیم گلوتامات، هیپوکامپ، التهاب عصبی، موش صحرایی

Pars J Med Sci 2021;19(3):45-53

## مقدمه:

فیزیولوژیکی و پاتولوژیکی ایفا می‌کنند، اثرات توکسیک بر مغز دارد [۳]. گلوتامات با افزایش میزان کلسیم درون سلولی باعث تنظیم پاسخ آنزیمی می‌شود که به مرگ سلول می‌انجامد. علاوه بر این، دیده شده است که استفاده از MSG باعث بروز تغییرات گسترده‌ای در ساختار مغز می‌شود که با آسیب عصبی و استرس اکسایشی شدیدی همراه است [۴]. مصرف بیش از حد MSG باعث صدمات نورودژنراتیو، بیماری پارکینسون و صرع می‌شود و در مناطق مختلف مغزی، آزادسازی نوراپی نفرین و دوپامین را تحریک می‌کند [۵]. MSG سبب ایجاد مسمومیت در نورون‌های هیپوتالاموس و هیپوکامپ می‌گردد. آسیب و نکروز نورونی با افزایش میزان گلوتامات در بسیاری از مناطق مغزی از جمله در

مونسدیم گلوتامات (MSG) یکی از پرکاربردترین تقویت کننده‌های عطر و طعم و از افزودنی‌های غذایی در جهان است (با شماره: E621). میانگین مصرف روزانه MSG به ازای هر نفر در کشورهای صنعتی ۰/۳ تا ۱ گرم است. اما در بسیاری از کشورها به ویژه کشورهای آسیایی محدودیتی در استفاده از آن وجود ندارد. هرچند، استفاده بیش از حد آن مسموم کننده است [۱]. مصرف مقادیر زیاد MSG سبب بروز سندرم رستوران چینی می‌شود که علائمی مانند بی حسی، ضعف، گرگرفتگی، تعریق، سرگیجه و سردرد را به همراه دارد [۲]. بر اساس مطالعات قبلی، MSG با افزایش سطح نورترانسسمیترهای تحریکی مانند گلوتامات در سیستم عصبی مرکزی (CNS) که نقش اساسی را در فرایندهای

\* نویسنده مسئول، نشانی: شیراز، کیلومتر ۵ جاده صدرا، پردیس دانشگاه آزاد اسلامی واحد شیراز، دانشکده علوم، گروه زیست شناسی.  
 تلفن تماس: ۰۷۱۳۶۴۱۰۰۴۱، همراه: ۰۹۳۹۶۳۳۵۰۴۰، شماره: ۰۷۱۳۶۴۱۰۰۵۹، پست الکترونیک: edalatmanesh@iaushiraz.ac.ir

اصلاح: ۱۴۰۰/۰۶/۲۹ پذیرش: ۱۴۰۰/۰۹/۱۰

دریافت: ۱۴۰۰/۰۲/۰۷

شرکت رازی راد، ایران) و در شرایط آزمایشگاهی کنترل شده با دمای محیط  $25 \pm 1$  درجه سانتی‌گراد، رطوبت نسبی  $45 \pm 5$  درصد، چرخه  $12/12$  نور/ تاریکی (با شروع نور در ساعت ۷:۰۰) نگهداری شدند. غذای استاندارد آزمایشگاهی مخصوص موشهای صحرایی (محصول شرکت خوراک دام و طیور فارس ۱۱۰، ایران) و آب به میزان دلخواه و آزادانه (ad libitum) در دسترس حیوانات قرار داشت. در کل مراحل اجرای کار، رعایت اصول اخلاقی طبق قوانین بین‌المللی و ضوابط کمیته اخلاقی حیوانات آزمایشگاهی دانشگاه آزاد اسلامی شیراز (کد اخلاق: IR.IAU.SHIRAZ.REC.1399.009) صورت گرفت. جهت معدوم سازی لاشه حیوانات آزمایشگاهی از کوره لاشه سوز (گرشین، ایران) استفاده شد.

حیوانات به صورت کاملاً تصادفی به ۴ گروه ۱۲ تایی شامل گروه کنترل، MSG، MSG+Q10-10 و MSG+Q10-20 تقسیم شدند. حیوانات در گروه کنترل تحت هیچ نوع تیماری قرار نگرفتند. در موش‌های صحرایی گروه MSG، مونوسدیم گلوتمات (Sigma، Germany) با دوز ۳ گرم بر کیلوگرم وزن بدن به مدت ۴ هفته به صورت دهانی گاوژ شد [۱۲]. حیوانات این گروه حلال Co-Q10 یعنی روغن کنجد به مدت ۴ هفته به صورت درون صفاقی (IP) دریافت نمودند. گروه‌های دریافت کننده Co-Q10 (MSG+Q10-10 و MSG+Q10-20) علاوه بر گاوژ MSG-Co-Q10 (Sigma، Germany) با دو دوز ۱۰ و ۲۰ میلی‌گرم بر کیلوگرم وزن بدن حیوان ۱ ساعت بعد از تجویز MSG روزانه و به مدت ۴ هفته به همراه حلال روغن کنجد به صورت IP تزریق شد [۱۳]. در طول تیمار هیچ گونه مرگ و میر در حیوانات مشاهده نشد.

### سنجش سایتوکین‌های پیش‌التهابی در هیپوکامپ

پس از اتمام دوره تیمار، تعدادی از حیوانات هر گروه ( $n=7$ ) با استنشاق گاز کلروفورم بیهوش و بلافاصله سر حیوان با استفاده از گیوتین مخصوص جوندگان جدا گردید. مغز به طور کامل از جمجمه خارج شد و به سرعت بر روی یخ قرار گرفت. سپس، هیپوکامپ موش‌های صحرایی با دقت در زیر استریوسکوپ (Olympus، Japan) از بقیه قسمت‌های مغز جدا شد. پس از شستشو دادن هیپوکامپ با محلول سالین به همراه بافر تریس (Sigma، Germany)، هموژنیزاسیون بافتی با کمک دستگاه هموژنایزر (IKA، Germany) به مدت ۵ دقیقه و با ۵۰۰۰ دور در دقیقه صورت گرفت. محلول هموژنیزه شده توسط سانتریفوژ یخچال‌دار (Hermle، Germany) سانتریفوژ و از محلول ۰/۵ میلی‌مولار فنیل‌متیل سولفونیل فلوراید (PMSF; Sigma-Aldrich، Germany) به‌عنوان مهارکننده پروتئازها استفاده شد. پس از

هیپوکامپ متعاقب مصرف دوزهای بالای MSG دیده شده است [۶].

علاوه بر نقش حیاتی هیپوکامپ در شکل‌گیری حافظه و تنظیم رفتار، MSG ممکن است سبب افزایش سطح سیتوکین‌های پیش‌التهابی مانند فاکتور نکروز دهنده توموری آلفا ( $TNF-\alpha$ ) گردد که آسیب مغزی و مرگ سلول‌های عصبی را به همراه دارد [۷]. تحت شرایط فیزیولوژیکی، سایتوکین‌ها نقش مهمی در نورون‌ز، انعطاف‌پذیری سیناپسی، تقویت طولانی مدت و تشکیل و تثبیت حافظه دارند. اما بیان بیش از حد سایتوکین‌ها در CNS با اختلالات رفتاری و شناختی همراه است. اینترلوکین ۱-بتا ( $IL-1\beta$ ) و اینترلوکین ۶ ( $IL-6$ ) از سایتوکین‌های پیش‌التهابی هستند که افزایش سطح آن‌ها ویژگی اغلب بیماری‌های التهابی است و بیان بالای آن‌ها در CNS با خطر بروز اختلالات شناختی همراه است [۸]. از این رو، به نظر می‌رسد مدیریت ضد التهاب عصبی در بهبود نواقص شناختی ناشی از MSG موثر باشد.

کوآنزیم Q10 (Co-Q10) که در تمام سلول‌های بدن به عنوان یک بنزو کوئینون و به صورت محلول در چربی وجود دارد، عملکردهای متعددی دارد. هرچند، میزان آن در رژیم غذایی بسیار محدود است [۹]. این ماده به عنوان یک آنتی‌اکسیدان، از باز شدن منافذ میتوکندری و تخریب آن جلوگیری می‌کند، دارای اثر آنتی‌آپوپتوتیک است و یک اثر ضد التهابی پیچیده دارد [۱۰]. نقش ضد التهابی این ترکیب در بهبود آسیب نخاعی از طریق کاهش  $TNF-\alpha$  و اینترلوکین ۱۰ در موش‌های صحرایی دیده شده است [۱۱]. علیرغم نقش Co-Q10 در بهبود اختلالات نورودژنراتیو نظیر بیماری پارکینسون، کره هانتینگتون و دیگر ضایعات عصبی، تا کنون اثر این ماده در پیشگیری یا درمان آسیب‌های مغزی ناشی از MSG و التهاب عصبی ناشی از آن مورد بررسی قرار نگرفته است. لذا، هدف از این مطالعه ارزیابی اثر ضد التهابی Co-Q10 و بهبود آسیب هیپوکامپ به ترتیب از طریق بررسی بیان  $IL-1\beta$ ،  $TNF-\alpha$  و  $IL-6$  در هیپوکامپ و تعیین دانسیته دارک نورونی در هیپوکامپ موش‌های صحرایی به دنبال مسمومیت با MSG می‌باشد.

## روش کار:

### حیوانات، گروه‌های مورد آزمایش و تیمارها

در مطالعه تجربی حاضر از ۴۸ سر موش صحرایی نر نژاد ویستار با سن تقریبی دو ماهه و محدوده وزنی  $20 \pm 10$  گرم استفاده شد. پس از تهیه حیوانات از موسسه سرم سازی رازی و انتقال به دانشگاه آزاد اسلامی شیراز، به مدت ۷ روز جهت سازگاری با محیط جدید در شرایط استاندارد قرار گرفتند. در آزمایشگاه موش‌های صحرایی در قفس‌های استاندارد پلی‌کربنات (محصول

نواحی CA1، CA2، CA3 و ژيروس دندانهای (DG) انجام شد. به طور خلاصه، در این روش سلول‌ها در یک چهارچوب مرجع شمارش شدند. اگر سلولی در هر دو چهارچوب باشد، در شمارش محسوب نمی‌شود. اما اگر سلولی در چهار چوب مرجع باشد، ولی در چهارچوب بعدی (برش دوم) نباشد، مورد شمارش قرار می‌گیرد. پس از شمارش سلول‌ها، دانسیته نورونی، با فرمول  $NA = \sum Q / \sum P \times AH$  محاسبه شد که در آن  $NA =$  دانسیته نورونی،  $\sum Q =$  مجموع سلول‌های شمارش شده در یک نمونه،  $\sum P =$  تعداد دفعات نمونه برداری شده در یک نمونه،  $A =$  مساحت چهارچوب نمونه برداری و  $H =$  فاصله بین دو برش متوالی، یا ضخامت هر برش می‌باشد [۱۶]. حداقل ۱۰ اسلاید از هر نمونه هیپوکامپ (۵۰ اسلاید در هر گروه) جهت ارزیابی دانسیته دارک نورونی شمارش شدند.

### ارزیابی آماری

تجزیه و تحلیل آماری بین گروه‌های مختلف با استفاده از نرم افزارهای آماری SPSS ویرایش ۲۰ انجام شد. همچنین، به منظور تعیین وجود اختلاف معنادار بین گروه‌های مورد نظر، از آزمون آنالیز واریانس یک طرفه و آزمون تعقیبی توکی استفاده شد و از نظر آماری مقادیر  $p < 0.05$  معنادار در نظر گرفته شد. جهت بررسی نرمال بودن توزیع داده‌ها از آزمون کولموگروف-اسمیرنوف استفاده شد.

### یافته‌ها:

#### ارزیابی سایتوکین‌های التهابی

آنالیز سطح هیپوکامپی سایتوکین‌های التهابی (جدول ۱) نشان دهنده افزایش معنادار میزان  $TNF-\alpha$ ،  $IL-1\beta$  و  $IL-6$  در گروه MSG در مقایسه با گروه کنترل بود ( $p < 0.001$ ). همچنین، اختلاف معناداری در سطح بافتی  $TNF-\alpha$  و  $IL-1\beta$  بین گروه  $MSG+Q10-10$  با گروه کنترل ( $p < 0.05$ ) و نیز بین دو گروه  $MSG+Q10-10$  و  $MSG+Q10-20$  با گروه کنترل دیده شد ( $p < 0.01$ ). از طرفی، کاهش معناداری در سطح هیپوکامپی  $TNF-\alpha$  و  $IL-1\beta$  در گروه‌های دریافت کننده  $Co-Q10$  در مقایسه با گروه  $MSG$  دیده شد. به گونه‌ای که کاهش سطح  $TNF-\alpha$  در گروه  $MSG+Q10-10$  نسبت به گروه  $MSG$  در سطح  $p < 0.01$  معنادار بود و در گروه  $MSG+Q10-20$  اختلاف معنادار در سطح  $p < 0.001$  دیده شد. این در حالی است که کاهش سطح  $IL-1\beta$  و  $IL-6$  در هر دو گروه  $MSG+Q10-10$  و  $MSG+Q10-20$  در مقایسه با گروه  $MSG$  در سطح  $p < 0.001$  بود. بین گروه‌های  $MSG+Q10-10$  و  $MSG+Q10-20$  در سطح بافتی  $TNF-\alpha$  و  $IL-6$  اختلاف معنادار دیده شد ( $p < 0.05$ ).

سانتریفیوژ، محلول رویی به کمک سمپلر برداشته شد و سپس میزان بافتی  $IL-1\beta$ ،  $TNF-\alpha$  و  $IL-6$  مورد سنجش قرار گرفت. توسط روش ELISA سطح هیپوکامپی فاکتور نکروز دهنده توموری آلفا (Cat. N.:ER1393) با حساسیت  $< 46/875$  پیکوگرم بر میلی‌لیتر و محدوده  $5000-78/125$  پیکوگرم بر میلی‌لیتر، اینترلوکین-۱بتا (Cat. N.:ER1094) با حساسیت  $< 18/75$  پیکوگرم بر میلی‌لیتر و محدوده  $2000-31/25$  پیکوگرم بر میلی‌لیتر و اینترلوکین-۶ (Cat. N.:ER0042) با حساسیت  $< 37/5$  پیکوگرم بر میلی‌لیتر و محدوده  $4000-62/5$  پیکوگرم بر میلی‌لیتر مورد با کمک دستگاه میکروپلیت ریدر (Stat Fax, 2100 Model.) (USA) و با استفاده از کیت‌های اختصاصی (Finetest, China) سنجش شد [۱۴].

### هیستوپاتولوژی

جهت انجام مطالعات بافت شناسی و سنجش تراکم نورونهای تیره در هیپوکامپ، در پایان تیمار با  $Co-Q10$  بقیه حیوانات هر گروه ( $n = 5$ ) با قرار گرفتن در دسیکاتور حاوی کلروفورم بیهوش و بلافاصله پرفیوژن قلبی انجام شد. به طور خلاصه در این روش، قفسه سینه از ناحیه گریفوئید استخوان جناغ و از طریق دیافراگم شکافته می‌شود. با نمایان شدن قلب و از نوک قلب، سوزن وارد بطن چپ شده جریان مایع حاوی فرمالین ۱۰٪ و کلرور سدیم ۱٪ برقرار می‌شود. سپس، با برش بطن راست، خون به تدریج خارج و فرمالین جایگزین آن می‌گردد. با جایگزین شدن فرمالین، اندام‌های حرکتی و نهایتاً تمام بخش‌های بدن شروع به لرزش می‌نمایند. این لرزش نشانه تثبیت بافت‌ها و اندام‌های بدن است. تا زمانی که لرزش پایان یابد، جریان فرمالین برقرار می‌ماند. با تثبیت بافت، مغز با دقت از جمجمه خارج و جهت مطالعات بافت-شناسی با کمک دستگاه اتوتکنیکون پردازش بافتی صورت گرفت. پس از تهیه بلوک‌های پارافینه، برش‌های فرونتال از ناحیه هیپوکامپ مغز طبق راهنمای اطلس پاکسینوس و واتسون تهیه شد. جهت سنجش تراکم دارک نورونی از رنگامیزی آبی تولوئیدین استفاده شد [۱۵]. به طور خلاصه، پس از پارافین‌زدایی اسلایدهای تهیه شده فرایند آبدی با درجات نزولی الکی انجام شد و پس از شستشو، اسلایدها به مدت یک دقیقه در رنگ آبی تولوئیدین ۱ درصد قرار گرفتند. آنگاه، اسلایدها مجدداً با درجات صعودی الکل آبیگیری و سپس، فرایند شفاف‌سازی و چسباندن لامل، تصویربرداری با میکروسکوپ نوری (Olympus-BH2, Japan) با عدسی شیئی ۴۰ (بزرگنمایی مجموع ۴۰۰ برابر) صورت گرفت.

با روش نمونه‌برداری تصادفی و با استفاده از روش دایسکتور سنجش تراکم دارک نورونی در مناطق مختلف هیپوکامپ شامل

## تراکم نورون‌های آپوپتیک

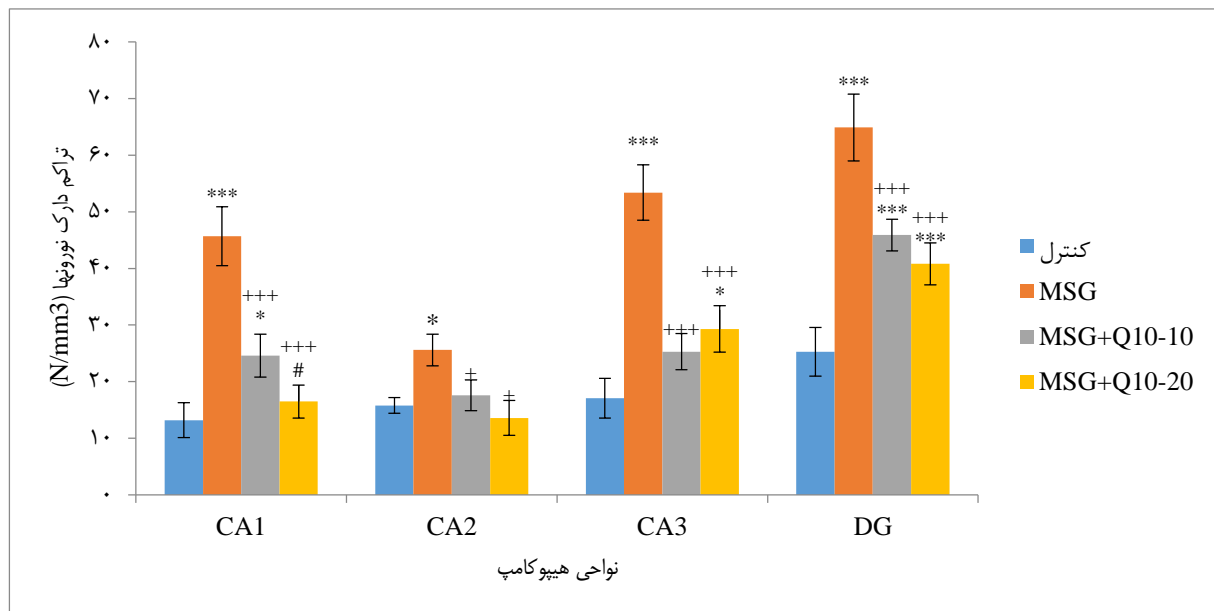
به کمک رنگ‌آمیزی آبی تولوئیدین، دارک نورون‌ها یا همان نورون‌های آپوپتیک در نواحی مختلف مغزی قابل مشاهده است. در مطالعه حاضر تراکم دارک نورون‌ها در مناطق مختلف هیپوکامپ در شکل ۱ دیده شد. بر این اساس، تراکم دارک نورون‌ها در مناطق چهارگانه هیپوکامپ مورد شمارش قرار گرفت. نتایج حاصل از آنالیز واریانس یک طرفه و آزمون تعقیبی توکی نشان دهنده اختلاف معنادار بین گروه کنترل و گروه MSG در چهار ناحیه CA1، CA2، CA3 و DG بود. افزایش معنادار تراکم نورون‌های آپوپتیک در گروه MSG در مقایسه با گروه کنترل

نشان‌دهنده مرگ سلولی و آپوپتوز در نواحی مختلف هیپوکامپ گروه MSG است ( $p < 0.001$ ). هرچند، در گروه‌های تیمار شده با Co-Q10 نیز در هر چهار ناحیه اختلاف معنی‌داری با گروه MSG دیده شد. در واقع، در نواحی CA1، CA3 و DG و در گروه‌های MSG+Q10-10 و MSG+Q10-20 در مقایسه با گروه MSG کاهش معناداری در سطح  $p < 0.001$  و در ناحیه CA2 در سطح  $p < 0.05$  در دانسیته دارک نورونی دیده شد. با وجود اختلاف بین گروه MSG+Q10-10 و MSG+Q10-20 تنها در ناحیه CA1 کاهش معناداری در تراکم دارک نورونی در گروه MSG+Q10-20 در مقایسه با گروه MSG+Q10-10 دیده شد ( $p < 0.05$ ).

جدول ۱. میانگین سطح سایتوکین‌های التهابی در هیپوکامپ به تفکیک گروه (n=7)

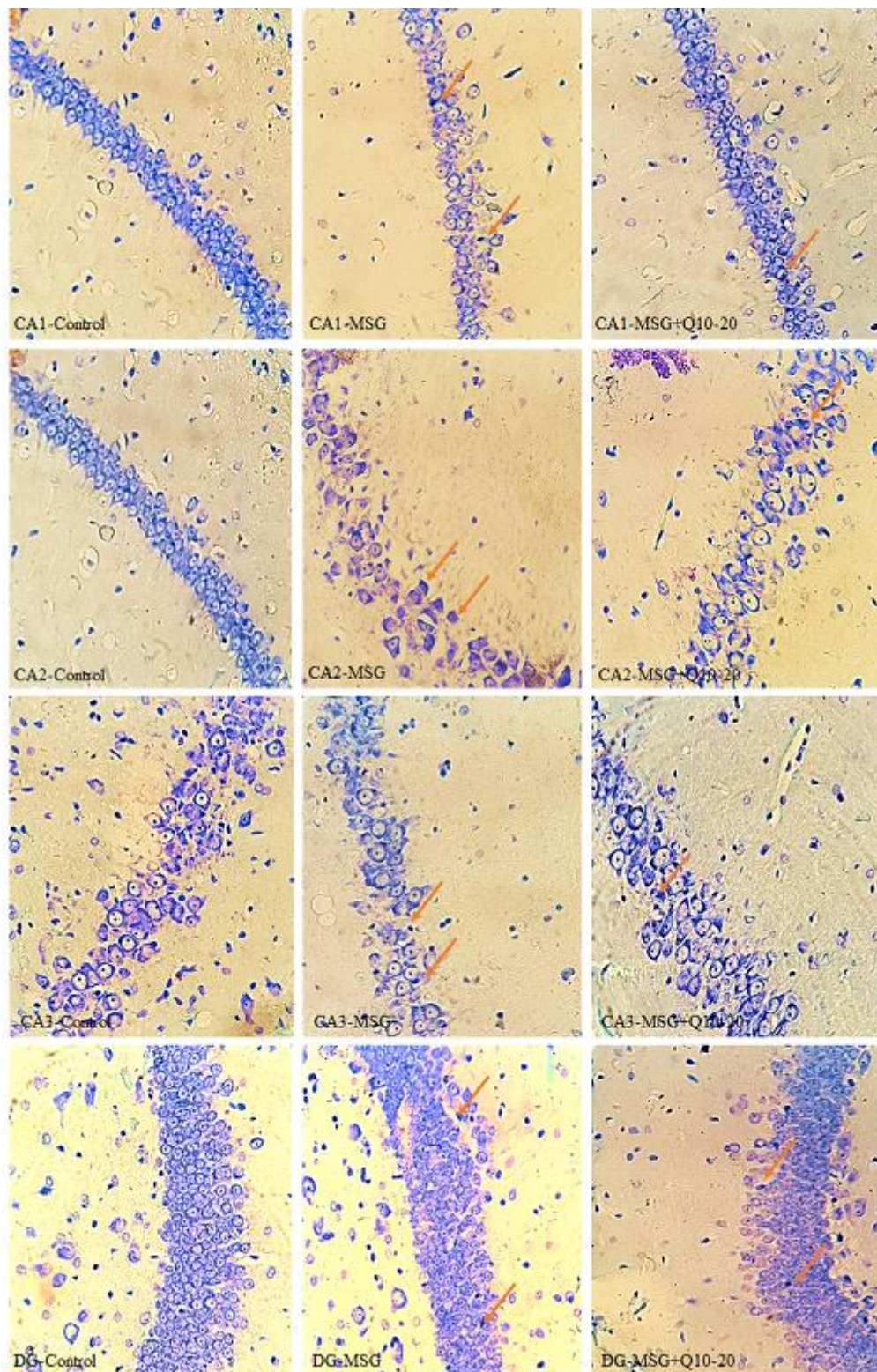
گروه	پارامتر	TNF- $\alpha$ (pg/ml)	IL-1 $\beta$ (pg/ml)	IL-6 (pg/ml)
کنترل		۸۵/۱۱±۹/۱۲	۴۹/۱۸±۶/۱۷	۶۸/۱۲±۴/۷۶
MSG		*** ۱۴۵/۲۱±۱۰/۰۱	*** ۱۲۴/۰۵±۸/۶۱	*** ۱۳۸/۸±۱۹/۳۴
MSG+Q10-10		++* ۱۰۹/۴۶±۸/۹۱	+++* ۵۶/۳۲±۶/۵۳	+++* ۹۵/۱۰±۲۸/۴۹
MSG+Q10-20		#+++* ۹۰/۳۵±۹/۶۸	+++* ۵۵/۷۱±۷/۴۵	#+++* ۸۱/۶±۵۱/۰۷

در هر گروه از ۷ سر موش صحرایی استفاده شده است. جهت مقایسه میانگین‌ها آزمون واریانس یک طرفه و آزمون تعقیبی توکی به کار رفته است. اختلاف معنادار بین گروه‌های تیمار با گروه کنترل ( $p < 0.05$  و  $p < 0.001$  (\*\*\*) و گروه‌های دریافت‌کننده Co-Q10 با گروه MSG ( $p < 0.05$  و  $p < 0.001$  (+++)) دیده شد. همچنین، اختلاف معنادار بین گروه MSG+Q10-10 با MSG+Q10-20 نیز دیده شد ( $p < 0.05$  (#)).



نمودار ۱. مقایسه میانگین  $\pm$  انحراف استاندارد تراکم دارک نورون‌ها در نواحی مختلف هیپوکامپ در گروه‌های مطالعه. نتایج نشان داد که در هر چهار ناحیه مورد بررسی بین گروه کنترل و MSG اختلاف معنادار است. همچنین، کاهش معناداری در گروه MSG+Q10-10 در ناحیه CA1 و گروه MSG+Q10-20 در ناحیه CA3 نسبت به گروه کنترل دیده شد ( $p < 0.05$  و  $p < 0.001$  (\*\*\*)). از طرفی، کاهش معناداری در تراکم دارک نورونی در گروه‌های MSG+Q10-10 و MSG+Q10-20 نسبت به گروه MSG دیده شد ( $p < 0.05$  و  $p < 0.001$  (+++)). بین گروه MSG+Q10-10 و MSG+Q10-20 در ناحیه CA1 اختلاف معنادار بود ( $p < 0.05$  (#)). تعداد ۵ سر موش صحرایی در هر گروه استفاده شده است و در آنالیز آماری روش ANOVA و آزمون تعقیبی توکی به کار رفته است.





شکل ۱. فوتومیکروگراف نواحی مختلف هیپوکامپ (CA1، CA2، CA3 و DG) در گروه‌های مطالعه. افزایش تراکم نورون‌های تیره در گروه MSG نسبت به گروه کنترل دیده می‌شود. این در حالی است که در گروه MSG+Q10-20 تراکم نورون‌های تیره کمتری قابل مشاهده است. رنگ‌آمیزی تولوئیدین بلو. پیکان‌های نارنجی نورون‌های تیره را نشان می‌دهند. بزرگنمایی تصاویر ۴۰X

## بحث:

هستند. اما با رویدادهای آسیب شناختی مانند التهاب عصبی و سمیت تحریکی به سرعت دچار تنظیم افزایشی می‌شوند [۲۴]. مطالعات نشان می‌دهد که سایتوکین‌های پیش التهابی، به ویژه IL-1 $\beta$ ، تحریک پذیری سلول‌های عصبی را افزایش می‌دهند. با توجه به اینکه IL-1 $\beta$  از جذب گلوتامات در آستروسیت‌ها جلوگیری می‌کند، پیشنهاد شده است که افزایش بیان سایتوکین‌های پیش التهابی منجر به افزایش سطح گلوتامات خارج سلولی می‌شود [۲۵]. علاوه بر این، TNF- $\alpha$ ، IL-1 $\beta$ ، IL-6 و اینترفرون گاما (INF- $\gamma$ ) می‌توانند واسطه‌های پیش التهابی مانند نیتریک اکسید و برادی کینین را در محل التهاب آزاد کنند که سبب تخریب سلولی می‌شوند [۲۶]. سمیت تحریکی ناشی از MSG منجر به افزایش بیان TNF- $\alpha$  و IL-6 در مناطق آسیب دیده مغزی می‌گردد. TNF- $\alpha$  یکی از مهمترین سایتوکین‌های پیش التهابی است که بلافاصله پس از یک تحریک التهابی آزاد می‌شود [۲۷]. همچنین، بیان ژن IL-6 به همراه افزایش روند التهابی متعاقب تیمار مزمن با MSG دیده شده است [۱۷].

MSG با القاء سمیت تحریکی در CNS آسیب‌های مزمن در نواحی مختلف مغزی ایجاد می‌کند. به دنبال تیمار با MSG، غلظت پلاسمایی گلوتامات در مغز تا چندین برابر طبیعی افزایش می‌یابد. با فعالیت بیش از حد گیرنده‌های گلوتاماتی آپوپتوز و نکروز در سلول‌های عصبی تشدید می‌گردد [۱۸]. فعالیت بیشینه گیرنده‌های گلوتاماتی سبب آزادسازی بیش از حد یونهای کلسیم از ذخایر کلسیم درون سلولی، فعالیت حداکثری میتوکندری و آنزیم‌های درون سلولی مانند اندونوکلازها، فسفولیپازها و پروتئازها می‌گردد. این آنزیم‌ها موجبات تخریب اسکلت سلولی، غشاء پلاسمایی و DNA را فراهم می‌آورند [۱۹]. هیپوکامپ که یکی از مناطق آسیب پذیر مغز در برابر سمیت تحریکی ناشی از گلوتامات است، نقش مهمی در یادگیری فضایی و حافظه دارد [۲۰]. اخیراً مشخص شده است که موش‌های در معرض دوز کم MSG توانایی یادگیری و حافظه کوتاه مدت را از دست می‌دهند و فعالیت مغز قدامی و هیپوکامپ در آن‌ها کاهش می‌یابد [۲۱].

از طرفی، MSG با مهار فعالیت پمپ سدیم/پتاسیم ATP-آز در هیپوکامپ سبب اختلال در حافظه موش‌های صحرایی می‌شود [۲۲]. افزایش بیش از حد بیان ژن گیرنده NMDA در هیپوکامپ که در بروز شرایط نوروپاتولوژیک دخیل است، در نتیجه آسیب نرون‌های پیرامیدال ناحیه CA1 و به علت افزایش تجمع گلوتامات در هیپوکامپ رخ می‌دهد [۲۳].

مطالعه حاضر نشان داد که MSG سطح سایتوکین‌های پیش التهابی (TNF- $\alpha$ ، IL-1 $\beta$  و IL-6) را افزایش می‌دهد. سایتوکین‌ها در CNS، تحت شرایط فیزیولوژیکی به سختی قابل تشخیص

امروزه، نسل جوان علاقه زیادی به مصرف فست فود از کافی‌شاپ‌ها یا رستوران‌های محلی دارند که بسیار جذاب و مفرح نیز هستند. این غذاها حاوی چربی‌های اشباع شده در ترکیب با ماده تقویت کننده طعم مونوسدیم گلوتامات (MSG) معروف به "ajinomoto" هستند که قاتل خاموش اندام‌های مختلف بدن در مدل‌های حیوانی و در انسان است [۱۷]. مطالعه حاضر نشان داد که مصرف درازمدت MSG سبب آسیب به نواحی مختلف هیپوکامپ و تولید آرتیفکت‌های نورونی می‌شود که در رنگ‌آمیزی با آبی تولوئیدین به صورت نرون‌های تیره مشخص می‌شود. تراکم نرون‌های تیره در نواحی مختلف هیپوکامپ در گروه MSG نسبت به گروه کنترل افزایش قابل توجهی داشت. از طرفی، وقوع التهاب عصبی هیپوکامپ با افزایش سطح سایتوکین‌های التهابی مانند TNF- $\alpha$ ، IL-1 $\beta$  و IL-6 در موش‌های صحرایی تحت تیمار با MSG دیده شد. هرچند، تیمار با Co-Q10 سبب کاهش التهاب عصبی هیپوکامپ به همراه کاهش قابل توجه تراکم دارک نورونی در نواحی مختلف هیپوکامپ گردید.

MSG با القاء سمیت تحریکی در CNS آسیب‌های مزمن در نواحی مختلف مغزی ایجاد می‌کند. به دنبال تیمار با MSG، غلظت پلاسمایی گلوتامات در مغز تا چندین برابر طبیعی افزایش می‌یابد. با فعالیت بیش از حد گیرنده‌های گلوتاماتی آپوپتوز و نکروز در سلول‌های عصبی تشدید می‌گردد [۱۸]. فعالیت بیشینه گیرنده‌های گلوتاماتی سبب آزادسازی بیش از حد یونهای کلسیم از ذخایر کلسیم درون سلولی، فعالیت حداکثری میتوکندری و آنزیم‌های درون سلولی مانند اندونوکلازها، فسفولیپازها و پروتئازها می‌گردد. این آنزیم‌ها موجبات تخریب اسکلت سلولی، غشاء پلاسمایی و DNA را فراهم می‌آورند [۱۹]. هیپوکامپ که یکی از مناطق آسیب پذیر مغز در برابر سمیت تحریکی ناشی از گلوتامات است، نقش مهمی در یادگیری فضایی و حافظه دارد [۲۰]. اخیراً مشخص شده است که موش‌های در معرض دوز کم MSG توانایی یادگیری و حافظه کوتاه مدت را از دست می‌دهند و فعالیت مغز قدامی و هیپوکامپ در آن‌ها کاهش می‌یابد [۲۱].

از طرفی، MSG با مهار فعالیت پمپ سدیم/پتاسیم ATP-آز در هیپوکامپ سبب اختلال در حافظه موش‌های صحرایی می‌شود [۲۲]. افزایش بیش از حد بیان ژن گیرنده NMDA در هیپوکامپ که در بروز شرایط نوروپاتولوژیک دخیل است، در نتیجه آسیب نرون‌های پیرامیدال ناحیه CA1 و به علت افزایش تجمع گلوتامات در هیپوکامپ رخ می‌دهد [۲۳].

مطالعه حاضر نشان داد که MSG سطح سایتوکین‌های پیش التهابی (TNF- $\alpha$ ، IL-1 $\beta$  و IL-6) را افزایش می‌دهد. سایتوکین‌ها در CNS، تحت شرایط فیزیولوژیکی به سختی قابل تشخیص



و DG کاهش داد. نتایج مطالعه حاضر اثرات ضد التهابی و محافظت عصبی Co-Q10 را در مسمومیت تحریکی ناشی از MSG نشان داد. کاهش تعداد نورون‌های تیره و بهبود سطح التهاب عصبی در نواحی مختلف هیپوکامپ موش‌های صحرایی در تیمار مزمن با Co-Q10 این امیدواری را ایجاد می‌کند که بتوان از این مکمل جهت پیشگیری و درمان از عوارض ناشی از مسمومیت با مونوسدیم گلوتمات استفاده نمود.

### تشکر و قدردانی:

این مقاله بخشی از پایان نامه دانشجوی کارشناسی ارشد زیست شناسی جانوری - فیزیولوژی دانشگاه آزاد اسلامی شیراز است که با تسهیلات معاونت پژوهش دانشگاه و کد اخلاق IR.IAU.SHIRAZ.REC.1399.009 انجام شده است.

### تعارض منافع:

هیچگونه تعارض منافی توسط نویسنده بیان نشده است.

### منابع مالی:

بخشی از منابع مالی این پروژه توسط معاونت پژوهش دانشگاه آزاد اسلامی شیراز تأمین شده است.

برابر میانجی‌های پیش التهابی آسیب پذیرتر است [۳۳]. از این رو، در مطالعه حاضر افزایش تراکم نورون‌های تیره در نواحی مختلف هیپوکامپ متعاقب تیمار مزمن با MSG دیده شد. به نظر می‌رسد، افزایش سریع آزادسازی نوروترانسمیترهای تحریکی (به ویژه گلوتمات) سبب تولید نورون‌های تیره یا همان دارک نورون-ها در مغز باشد [۳۴]. این نورون‌ها، سلول‌های در حال مرگ یا در حال دژنره شدن هستند که در نمای ظاهری هایپرپازوفیل و دارای فراساختاری بسیار فشرده می‌باشند. از طرفی، فراوانی نورون‌های تیره در ناحیه CA1، آمیگدال، لایه هرمی قشر مغز و سایر ساختارهای سیستم لیمبیک در رنگ‌آمیزی با کریزیل و یوله یا آبی تولوئیدین در مدل‌های مختلفی از آسیب مغزی نیز دیده شده است [۳۵].

### نتیجه‌گیری:

در مطالعه حاضر، مسمومیت با MSG باعث آسیب قابل توجهی در هیپوکامپ موش صحرایی شد. در ارزیابی هیستوپاتولوژیک، هیپوکامپ موش‌های صحرایی تحت تیمار با MSG، دارای تراکم قابل توجهی از نورون‌های تیره بودند که نشانگر دژنراسیون و اختلال در عملکرد سلول‌های هیپوکامپ است. علاوه بر این، Co-Q10 به طور قابل توجهی آسیب سلولی هیپوکامپ را بهبود بخشید و تراکم نورون‌های تیره را به ویژه در مناطق CA1، CA3

## References:

- Hazzaa SM, Abdelaziz SAM, Abd Eldaim MA, Abdel-Daim MM, Elgarawany GE. Neuroprotective Potential of Allium sativum against Monosodium Glutamate-Induced Excitotoxicity: Impact on Short-Term Memory, Gliosis, and Oxidative Stress. *Nutrients*. 2020;12(4):1028.
- Vorhees CV. A Test of Dietary Monosodium Glutamate Developmental Neurotoxicity in Rats: A Reappraisal. *Ann Nutr Metab*. 2018;73 Suppl 5:36-42.
- Lobine D, Sadeer N, Jugreet S, Suroowan S, Keenoo BS, Imran M, et al. Potential of medicinal plants as neuroprotective and therapeutic properties against amyloid- $\beta$ -related toxicity, and glutamate-induced excitotoxicity in human neural cells. *Curr Neuropharmacol*. 2021.
- Fernstrom JD. Monosodium Glutamate in the Diet Does Not Raise Brain Glutamate Concentrations or Disrupt Brain Functions. *Ann Nutr Metab*. 2018;73 Suppl 5:43-52.
- Pisanò CA, Brugnoli A, Novello S, Caccia C, Keywood C, Melloni E, et al. Safinamide inhibits in vivo glutamate release in a rat model of Parkinson's disease. *Neuropharmacology*. 2020; 167:108006.
- Yousof SM, Awad YM, Mostafa EMA, Hosny MM, Anwar MM, Eldesouki RE, et al. The potential neuroprotective role of *Amphora coffeaeformis* algae against monosodium glutamate-induced neurotoxicity in adult albino rats. *Food Funct*. 2021;12(2):706-716.
- Helal AM, Abdel-Latif MS, Abomughaid MM, Ghareeb DA, El-Sayed MM. Potential therapeutic effects of *Ulva lactuca* water fraction on monosodium glutamate-induced testicular and prostatic tissue damage in rats. *Environ Sci Pollut Res Int*. 2021; 28(23):29629-29642.
- Cappellano G, Vecchio D, Magistrelli L, Clemente N, Raineri D, Barbero Mazzucca C, et al. The Yin-Yang of osteopontin in nervous system diseases: damage versus repair. *Neural Regen Res*. 2021;16(6):1131-37.
- Navas P, Cascajo MV, Alcázar-Fabra M, Hernández-Camacho JD, Sánchez-Cuesta A, Rodríguez ABC, et al. Secondary CoQ10 deficiency, bioenergetics imbalance in disease and aging. *Biofactors*. 2021;10(11): 1785.
- Hidalgo-Gutiérrez A, González-García P, Díaz-Casado ME, Barriocanal-Casado E, López-Herrador S, Quinzii CM, López LC. Metabolic Targets of Coenzyme Q10 in Mitochondria. *Antioxidants (Basel)*. 2021;10(4):520.
- Hassanzadeh S, Jameie SB, Soleimani M, Farhadi M, Kerdari M, Danaei N. Coenzyme Q10 Influences on the Levels of TNF- $\alpha$  and IL-10 and the Ratio of Bax/Bcl2 in a Menopausal Rat Model Following

- Lumbar Spinal Cord Injury. *J Mol Neurosci*. 2018;65(2):255-64.
12. Rahimi Anbarkeh F, Baradaran R, Ghandy N, Jalali M, Reza Nikravesh M, Soukhtanloo M. Effects of monosodium glutamate on apoptosis of germ cells in testicular tissue of adult rat: An experimental study. *Int J Reprod Biomed*. 2019;17(4):261-70.
  13. Gholipour F, Shams J, Zahiroddin A. Protective Effect of Coenzyme Q10 on Methamphetamine-Induced Apoptosis in Adult Male Rats. *Novel Biomed* 2017; 5(3), 127-32.
  14. Mazloom BF, Edalatmanesh MA, Hosseini SE. Gallic acid reduces inflammatory cytokines and markers of oxidative damage in a rat model of estradiol-induced polycystic ovary. *Comp Clin Pathol*. 2019; 28:1281-86.
  15. Baghishani F, Mohammadipour A, Hosseinzadeh H, Hosseini M, Ebrahimzadeh-Bideskan A. The effects of tramadol administration on hippocampal cell apoptosis, learning and memory in adult rats and neuroprotective effects of crocin. *Metab Brain Dis*. 2018;33(3):907-16.
  16. Seghatoleslam M, Alipour F, Shafieian R, et al. The effects of *Nigella sativa* on neural damage after pentylentetrazole induced seizures in rats. *J Tradit Complement Med*. 2015; 6(3):262-8.
  17. Shukry M, El-Shehawi AM, El-Kholy WM, Elsiyy RA, Hamoda HS, Tohamy HG, et al. Ameliorative Effect of *Graviola* (*Annona muricata*) on Mono Sodium Glutamate-Induced Hepatic Injury in Rats: Antioxidant, Apoptotic, Anti-inflammatory, Lipogenesis Markers, and Histopathological Studies. *Animals (Basel)*. 2020;10(11):1996.
  18. Xu L, Sun J, Lu R, Ji Q, Xu JG. Effect of glutamate on inflammatory responses of intestine and brain after focal cerebral ischemia. *World J Gastroenterol*. 2005;11(5):733-6.
  19. Pagano J, Giona F, Beretta S, Verpelli C, Sala C. N-methyl-d-aspartate receptor function in neuronal and synaptic development and signaling. *Curr Opin Pharmacol*. 2021; 56:93-101.
  20. Sanabria ER, Pereira MF, Dolnikoff MS, Andrade IS, Ferreira AT, Cavalheiro EA, et al. Deficit in hippocampal long-term potentiation in monosodium glutamate-treated rats. *Brain Res Bull*. 2002;59(1):47-51.
  21. Jin L, Li YP, Feng Q, Ren L, Wang F, Bo GJ, et al. Cognitive deficits and Alzheimer-like neuropathological impairments during adolescence in a rat model of type 2 diabetes mellitus. *Neural Regen Res*. 2018;13(11):1995-2004.
  22. Rodrigues KC, Bortolato CF, da Motta KP, de Oliveira RL, Paltian JJ, Krüger R, et al. The neurotherapeutic role of a selenium-functionalized quinoline in hypothalamic obese rats. *Psychopharmacology (Berl)*. 2021; 238(7):1937-1951.
  23. Gonçalves-Ribeiro J, Pina CC, Sebastião AM, Vaz SH. Glutamate Transporters in Hippocampal LTD/LTP: Not Just Prevention of Excitotoxicity. *Front Cell Neurosci*. 2019; 13:357.
  24. Frankola KA, Greig NH, Luo W, Tweedie D. Targeting TNF- $\alpha$  to elucidate and ameliorate neuroinflammation in neurodegenerative diseases. *CNS Neurol Disord Drug Targets*. 2011; 10(3):391-403.
  25. Verhoog QP, Holtman L, Aronica E, van Vliet EA. Astrocytes as Guardians of Neuronal Excitability: Mechanisms Underlying Epileptogenesis. *Front Neurol*. 2020;11:591690.
  26. Sprague AH, Khalil RA. Inflammatory cytokines in vascular dysfunction and vascular disease. *Biochem Pharmacol*. 2009;78(6):539-552.
  27. Kany S, Vollrath JT, Relja B. Cytokines in Inflammatory Disease. *Int J Mol Sci*. 2019;20(23):6008.
  28. Salehpour F, Farajdokht F, Cassano P, Sadigh-Eteghad S, Erfani M, Hamblin MR, et al. Near-infrared photobiomodulation combined with coenzyme Q10 for depression in a mouse model of restraint stress: reduction in oxidative stress, neuroinflammation, and apoptosis. *Brain Res Bull*. 2019; 144:213-22.
  29. Suárez-Rivero JM, Pastor-Maldonado CJ, Povea-Cabello S, Álvarez-Córdoba M, Villalón-García I, Munuera-Cabeza M, et al. Coenzyme Q10 Analogues: Benefits and Challenges for Therapeutics. *Antioxidants (Basel)*. 2021;10(2):236.
  30. Kones R. Mitochondrial therapy for Parkinson's disease: neuroprotective pharmacotherapy may be disease-modifying. *Clin Pharmacol*. 2010; 2:185-98. doi:10.2147/CPAA.S12082.
  31. Singh A, Kumar A. Microglial Inhibitory Mechanism of Coenzyme Q10 Against A $\beta$  (1-42) Induced Cognitive Dysfunctions: Possible Behavioral, Biochemical, Cellular, and Histopathological Alterations. *Front Pharmacol*. 2015; 6:268.
  32. Sharma SK, El Refaey H, Ebadi M. Complex-1 activity and 18F-DOPA uptake in genetically engineered mouse model of Parkinson's disease and the neuroprotective role of coenzyme Q10. *Brain Res Bull*. 2006;70(1):22-32.
  33. Wang WY, Tan MS, Yu JT, Tan L. Role of pro-inflammatory cytokines released from microglia in Alzheimer's disease. *Ann Transl Med*. 2015;3(10):136.
  34. Zhou Y, Danbolt NC. Glutamate as a neurotransmitter in the healthy brain. *J Neural Transm (Vienna)*. 2014;121(8):799-817.
  35. Zsombok A, Toth Z, Gallyas F. Basophilia, acidophilia and argyrophilia of "dark" (compacted) neurons during their formation, recovery or death in an otherwise undamaged environment. *J Neurosci Methods*. 2005;142(1):145e152.



## The effect of coenzyme-Q10 on neuroinflammation and hippocampal cell damage in a model of monosodium glutamate induced excitotoxicity

Zeynab Abutalebi-Ardakani<sup>1</sup> and Mohammad Amin Edalatmanesh<sup>2\*</sup>

Received: 2021.09.27

Revised: 2021.09.20

Accepted: 2021.12.01

1. MSc. Student, Department of Biology, College of Sciences, Shiraz Branch, Islamic Azad University, Shiraz, Iran
2. Associate Professor, Department of Biology, College of Sciences, Shiraz Branch, Islamic Azad University, Shiraz, Iran

Pars Journal of Medical Sciences, Vol.19, No.3, Fall 2021

Pars J Med Sci 2021;19(3):45-53

### *Abstract:*

#### **Introduction:**

Monosodium glutamate (MSG) induces excitotoxicity and cell damage in different areas of the brain, especially the hippocampus. The present study evaluated the anti-inflammatory and neuroprotective effects of coenzyme Q10 (Co-Q10) on hippocampal cell damage in MSG-treated rats.

#### **Materials and Methods:**

Forty adult male Wistar rats were randomly divided into 4 groups: control, MSG, MSG+Q10-10 and MSG+Q10-20. MSG (3 gr/kg, orally) and Co-Q10 (20 mg/kg and 10 mg/kg, intraperitoneally) were administered day after day for 4 weeks. After 4 weeks, the animals were sacrificed and the brain hippocampus was isolated quickly on ice. Hippocampal levels of tumor necrosis factor-alpha (TNF- $\alpha$ ), interleukin-1 beta (IL-1 $\beta$ ) and interleukin-6 (IL-6) were estimated by ELISA technique. Finally, the density of dark neurons in different areas of the hippocampus was measured by stereology method.

#### **Results:**

In comparison with MSG group, Co-Q10 treatment significantly reduced inflammatory factors (TNF- $\alpha$ , IL-1 $\beta$  and IL-6) in the hippocampus of Co-Q10-treated rats ( $p < 0.05$ ). The density of dark neurons in CA1, CA2, CA3 and dentate gyrus regions of the hippocampus was significantly reduced in the Co-Q10 group compared with the MSG group ( $p < 0.05$ ).

#### **Conclusion:**

The anti-inflammatory properties of coenzyme Q10 may be responsible for its neuroprotective function in the hippocampus and ameliorates MSG-induced neurotoxicity in rats.

**Keywords:** Ubiquinone, Monosodium Glutamate, Hippocampus, Inflammation, Rat

\* Corresponding author Email: edalatmanesh@iaushiraz.ac.ir