

## اثر عصاره سرخه‌ولیک بر فاکتورها و ساختار هیستولوژیکی کلیه در موش‌های صحرایی دیابتی

نویسندگان:

میثم احمدی نسب<sup>۱</sup>، سعید ولی‌پور چهارده چریک<sup>۱\*</sup>، محبوبه سترگی<sup>۱</sup>

۱- گروه زیست‌شناسی، واحد ایذه، دانشگاه آزاد اسلامی، ایذه، ایران

Pars Journal of Medical Sciences, Vol.17, No.2, Summer 2019

### چکیده:

**مقدمه:** عوارض کلیوی ناشی از دیابت از علل مهم مرگ و میر افراد دیابتی است. در مطالعه حاضر اثر عصاره هیدروالکلی سرخه‌ولیک بر فاکتورهای کلیوی و ساختار هیستولوژیکی کلیه در موش‌های صحرایی دیابتی بررسی شد.

**روش کار:** در مطالعه تجربی حاضر ۴۰ موش صحرایی نر نژاد ویستار به طور تصادفی در ۵ گروه ۸ تایی شامل گروه‌های کنترل (دریافت نرمال سالین)، دیابتی (دریافت استرپتوزوتوسین (STZ)، تیمار (دریافت STZ و عصاره سرخه‌ولیک در دوزهای ۱۰۰، ۲۰۰ و ۴۰۰ mg/kg) قرار گرفتند. تیمار توسط عصاره و دارو، ۷۲ ساعت بعد از تزریق داخل صفاقی تک دوز STZ (۶۰ mg/kg) به مدت سه هفته انجام شد. گلوکز، اوره و کراتینین سرم اندازه‌گیری شد و سپس بافت کلیه تحت بی‌هوشی عمیق جدا و برای مطالعات هیستوپاتولوژی استفاده شد.

**یافته‌ها:** میزان گلوکز در روز ۲۱ پس از تیمار با عصاره سرخه‌ولیک، کاهش و میزان اوره در تمام گروه‌های تیمار با عصاره نسبت به گروه دیابتی افزایش یافت. دوز ۱۰۰ و ۴۰۰ mg/kg عصاره سرخه‌ولیک، سبب کاهش معناداری در میزان کراتینین نسبت به گروه دیابتی شد. در گروه دیابتی تخریب کامل بافت کلیه در کورتکس و تخریب کامل و نکروز صد درصدی نفرون‌ها مشاهده شد. بافت کلیه در موش‌های دیابتی تحت تیمار توسط عصاره طبیعی بود و پرخونی و نکروز نفرون‌ها مشاهده نشد و جسمک‌های کلیوی طبیعی بودند.

**نتیجه‌گیری:** عصاره سرخه‌ولیک می‌تواند سبب کاهش کراتینین گردد در حالی که میزان اوره را افزایش می‌دهد که ممکن است ناشی از مقدار عصاره به کار رفته باشد. هم‌چنین می‌تواند بر پیشگیری از تخریب بافتی کلیه در اثر دیابت موثر باشد.

**واژگان کلیدی:** سرخه‌ولیک، دیابت، فاکتورهای کلیوی، موش صحرایی

Pars J Med Sci 2019;17(2):23-31

### مقدمه:

سبب تخریب رگ‌های بسیار ریز در بدن می‌شود که می‌تواند اعضای مختلف بدن همچون کلیه، چشم و اعصاب را درگیر کند. همچنین دیابت با افزایش ریسک بیماری‌های قلبی-عروقی رابطه مستقیمی دارد [۳].

به‌طور کلی نفروپاتی دیابتی در ۲۵-۴۰ درصد از بیماران مبتلا به دیابت نوع ۱ یا ۲ در طی ۲۰ تا ۲۵ سال پس از شروع بیماری رخ می‌دهد [۴]. بیماران مبتلا به هر دو نوع دیابت، مراحل مشابهی از آسیب پاتولوژیک و بالینی کلیه از جمله هیپرتروفی کلیه، نفروپاتی

بیماری دیابت یکی از شایع‌ترین اختلالات متابولیکی است که از طریق میزان بالای گلوکز خون (هیپرگلیسمی) تشخیص داده می‌شود. این بیماری در نتیجه نقص در ترشح و یا عملکرد انسولین و یا هر دو ایجاد می‌شود [۱]. در دیابت نوع دو که ۹۰-۹۵ درصد از موارد دیابت را شامل می‌شود، مقاومت پیشرونده بدن به انسولین وجود دارد که در نهایت ممکن است به تخریب سلول‌های بتای پانکراس و نقص کامل تولید انسولین منجر شود [۲]. چنانچه هیپرگلیسمی در دراز مدت در بدن وجود داشته باشد،

\* نویسنده مسئول، نشانی: گروه زیست‌شناسی، واحد ایذه، دانشگاه آزاد اسلامی، ایذه، ایران.

پست الکترونیک: valipoursaeed@gmail.com

تلفن تماس: ۰۳۱۴۵۲۱۲۹۴۰

پذیرش: ۱۳۹۸/۰۸/۲۵

اصلاح: ۱۳۹۸/۰۸/۱۳

دریافت: ۱۳۹۸/۰۱/۲۹

آفتابی، بییشه‌ها، حصارها، جنگل‌های باز و برگ‌ریز و در مناطق صخره‌ای، بییشه‌های نورگیر، در باغ‌ها و پارک‌ها در سرتاسر جهان می‌روید و غالباً برای ایجاد پرچین کاشته می‌شود [۱۰]. این گیاه در سراسر اروپا، آفریقای شمالی و آسیا پراکنده و در بریتانیا فراوان است. در ایران در نواحی مختلف البرز، بروجرد، گرگان، اراک، کلاردشت، شمال تهران و کرج و نواحی جنگل گیلان، مازندران، آذربایجان، باختران و لرستان می‌روید [۱۱]. شواهد علمی نشان می‌دهد که عصاره سرخه‌ولیک دارای فعالیت آنتی‌اکسیدانی و مهارکنندگی قوی بر رادیکال‌های آزاد و گونه‌های فعال اکسیژن از قبیل رادیکال‌های سوپراکسید، پروکساید و هیدروکسیل است [۱۲-۱۴]. عصاره این گیاه در گونه‌های جانوری نیز فعالیت آنتی‌اکسیدانی قابل‌ملاحظه نشان داده است. در موش‌های هیپرکلسترولمیک درمان توسط آن سبب کاهش پراکسیداسیون لیپیدی و تقویت سیستم دفاع آنتی‌اکسیدانی شده است [۱۱]. فعالیت آنتی‌اکسیدانی عصاره سرخه‌ولیک به‌وجود ترکیبات مختلفی همچون اپی‌کاتچین، هاپروسید، کورستین، وایتکسین، کومارین و کلروژنیک نسبت داده می‌شود [۱۵ و ۱۶]. مطالعه حاضر با هدف تعیین اثر عصاره هیدروالکلی سرخه‌ولیک بر فاکتورهای کلیوی و ساختار هیستولوژیکی کلیه در موش‌های صحرایی دیابتی انجام گرفت.

## روش کار:

### گروه‌بندی حیوانات و القاء دیابت

در این پژوهش تجربی از ۴۰ سر موش‌های صحرایی نر از نژاد ویستار با وزن ۲۵۰-۳۰۰ گرم و محدوده سن ۱۲۰-۱۰۰ روز استفاده شد. حیوانات در شرایط دمایی مناسب (۲۱±۲) و ۱۲ ساعت روشنایی (از ۸ صبح تا ۸ شب) و ۱۲ ساعت خاموشی (۸ شب تا ۸ صبح فردا) با دسترسی آزاد به آب و غذای یکسان در لانه حیوانات دانشگاه آزاد ایزه نگهداری شدند. کار با حیوانات آزمایشگاهی بر اساس اصول اخلاقی کار با حیوانات آزمایشگاهی مصوب کمیته اخلاق در پژوهش دانشگاه آزاد اسلامی و مجوز پژوهش شماره ۱۵۳۳۰۵۵۷۹۶۲۰۰۱ م انجام شد.

برای انجام مطالعه، از موش‌هایی استفاده شد که در شرایط طبیعی و در حالت ناشتا، میزان گلوکز سرم آن‌ها کمتر از ۱۳۰ میلی‌گرم بر دسی‌لیتر بود. برای این منظور یک قطره خون از دم هر موش گرفته شد و میزان گلوکز آن با استفاده از دستگاه گلوکومتر ساخت شرکت آکیو چک مدل active کشور آلمان تعیین شد [۱۷]. برای دیابتی کردن موش‌های صحرایی از داروی STZ به صورت تک دوز و داخل صفاقی به میزان ۶۰ میلی‌گرم بر کیلوگرم به صورت محلول در سالین فیزیولوژیک سرد استفاده شد. پس از مشاهده علایم دیابت حدود ۷۲ ساعت بعد از تزریق (کاهش وزن، افزایش

اولیه (میکروآلبومینوری)، نفروپاتی آشکار (ماکروآلبومینوری) و در نهایت بیماری مرحله آخر کلیه (ESRD) را تجربه می‌کنند. حدود یک سوم از بیماران مبتلا به نفروپاتی دیابتی در نهایت به بیماری ESRD مبتلا می‌شوند که با دفع پروتئین از ادرار، فشارخون بالا و کاهش ۹۰ درصدی عملکرد کلیه مشخص می‌شود. نفروپاتی دیابتی شایع‌ترین علت ESRD است که ۳۵-۴۰ درصد موارد جدید بیماری در جهان که نیاز به دیالیز دارند را تشکیل می‌دهد [۵].

میزان مرگ و میر ناشی از دیابت طی ده سال پس از ابتلا به بیماری ۱۰ تا ۴۰ درصد برآورد شده است که بستگی به وجود یا عدم وجود اختلالات قلبی- عروقی دارد. بیماری‌های قلبی- عروقی علت اصلی مرگ زودرس بیماران مبتلا به دیابت است و نفروپاتی یک عامل خطر مستقل برای مرگ زود هنگام ناشی از بیماری‌های قلبی- عروقی در بیماران دیابتی محسوب می‌شود [۴]. آلبومینوری با افزایش ۲-۴ برابری خطر مرگ و میر در بیماران دیابتی همراه است و در صورت وجود پروتئینوری و پرخونی این خطر به مراتب بیشتر نیز می‌شود [۵]. داروهای مورد استفاده برای جلوگیری از پیشرفت نفروپاتی دیابتی شامل بتابلوکرها، مسدودکننده‌های کانال کلسیم، دیورتیک‌ها، آنزیم مبدل آنژیوتانسین (ACE) و داروهای آنتاگونیست گیرنده آنژیوتانسین II (ARB) هستند [۱].

رادیکال‌های آزاد و استرس اکسیداتیو القا شده توسط دیابت نقش مهمی در توسعه و پیشرفت عوارض دیابت از جمله نفروپاتی دیابت دارند [۳]. چندین فرضیه برای توضیح افزایش تولید گونه‌های فعال اکسیژن (Reactive Oxygen Species) ROS در طی دیابت مطرح شده است که شامل اتوکسیداسیون گلوکز، گلیکوزیلاسیون غیرآنزیمی و پیشرونده پروتئین‌ها، افزایش محصولات نهایی گلیک (Advanced glycation end products (AGEs)) و مسیر متابولیسمی Polyol است. ROS از قبیل هیدروکسیل و سوپراکسید سبب تخریب درشت مولکول‌های حیاتی سلول‌ها، پراکسیداسیون لیپیدهای غشا و در نهایت آسیب سلولی می‌شوند [۶]. مطالعات نشان می‌دهد که برخی از گیاهان دارویی با خاصیت آنتی‌اکسیدانی قادرند پیشرفت نفروپاتی دیابتی را به‌طور قابل‌ملاحظه‌ای به تأخیر بیاورند [۷ و ۸]. علاوه بر این امروزه در بیماران دیابتی گرایش به سوی داروهای گیاهی که دارای عوارض جانبی کمتری نسبت به داروهای شیمیایی هستند، روز به روز در حال گسترش است [۸].

سرخه ولیک یا زالزالک برگ‌ریز (*Crataegus monogyna*) درختچه‌ای خزان‌کننده با شاخه‌های انبوه خاردار منشعب است که ممکن است تا ارتفاع ۱۰ متر برسد. میوه آن به رنگ قرمز تیره و به طول تقریباً یک سانتی‌متر (حتی بیشتر) بوده که در اواسط پاییز می‌رسد [۹]. سرخه‌ولیک در دامنه کوه‌ها و اراضی جنگلی

تغلیظ شد. سپس در دمای ۳۷ درجه در انکوباتور قرار داده شد تا به طور کامل خشک شود [۱۸].

### تحلیل داده‌ها:

داده‌های حاصل با نرم افزار SPSS ویرایش ۲۱ تحلیل شدند. فرض نرمال بودن داده‌ها با آزمون ناپارامتریکلمگرو-اسمیرانوف تأیید شد ( $P > 0.05$ ). همچنین داده‌ها به کمک آزمون تحلیل واریانس یک طرفه و آزمون تعقیبی حداقل تفاوت معنادار (LSD) تحلیل شدند. نتایج به صورت خطای معیار میانگین  $\pm$  میانگین (Mean  $\pm$  SEM) گزارش شدند. در تمام موارد اختلاف بین گروه‌ها با  $P < 0.05$  معنادار در نظر گرفته شد.

### یافته‌ها:

نتایج مربوط به میانگین گلوکز سرم (در روز ۳ پس از دریافت STZ و ۲۱ روز پس از تیمار با عصاره)، اوره و کراتینین سرم نیز در گروه‌های آزمایشی در روز ۲۱ پس از تیمار با عصاره سرخه‌ولیک در جدول ۱ نشان داده شده است. میانگین گلوکز در موش‌های دریافت کننده STZ در روز سوم در همه گروه‌ها نسبت به گروه کنترل افزایش معنادار آماری ( $P < 0.001$ ) را نشان می‌دهد که موید دیابتی شدن موش‌ها با STZ است. تیمار دوزهای با مختلف عصاره هیدروالکلی سرخه‌ولیک در موش‌های دیابتی، سبب کاهش معنادار در میزان گلوکز نسبت به گروه دیابتی شد ( $P < 0.01$ ). میزان اوره در تمام گروه‌های تیمار با عصاره سرخه-ولیک افزایش معناداری را نسبت به گروه دیابتی نشان دادند. اما فقط دوز ۱۰۰ و ۴۰۰ میلی‌گرم بر کیلوگرم عصاره سرخه ولیک، کاهش معناداری را در میزان کراتینین نسبت به گروه دیابتی نشان داد ( $P < 0.001$ ). میانگین وزن در روز اول قبل از تیمار و روز آخر پس از تیمار بین گروه‌های مختلف هیچ اختلاف معناداری را نشان نداد ( $P > 0.05$ ) (جدول ۱).

بر اساس یافته‌های بافت‌شناسی در بافت کلیه، گروه کنترل غیردیابتی جسمک‌های کلیوی طبیعی بودند، پرخونی مشاهده نشد و فضای دور کپسولی طبیعی بود. در گروه دیابتی تخریب کامل بافت کلیه در کورتکس و تخریب کامل و نکروز صد درصدی نفرون‌ها مشاهده شد. در موش‌های دیابتی تحت تیمار توسط عصاره سرخه‌ولیک بافت کلیه طبیعی بود و پرخونی و نکروز نفرون‌ها مشاهده نشد و جسمک‌های کلیوی طبیعی بودند (شکل ۱ الف-ه).

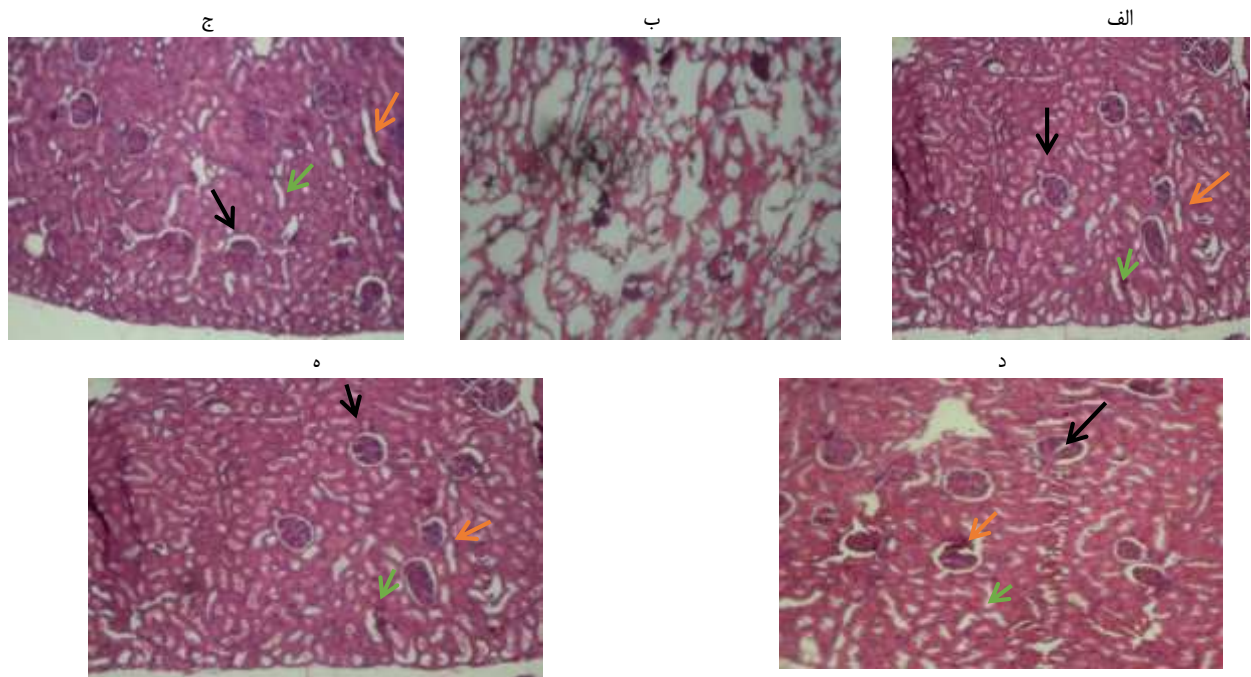
قند خون به میزان بیش از ۲۵۰ میلی‌گرم بر دسی‌لیتر و پرنوشی، تیمار داروها (۳ روز پس از تزریق STZ) با سرنگ انسولین به مدت ۳ هفته به صورت روزانه و داخل صفاقی انجام شد [۱۷]. موش‌ها در ۵ گروه ۸ تایی قرار گرفتند. گروه کنترل شامل موش‌های سالمی که نرمال سالین را به صورت تزریق داخل صفاقی به مدت ۳ هفته دریافت کردند، گروه دیابتی درمان نشده (کنترل منفی) شامل موش‌های دیابتی که نرمال سالین را به مدت ۳ هفته دریافت کردند، گروه‌های مداخله، حیوانات دیابتی درمان شده با عصاره سرخه‌ولیک که عصاره را بر اساس پژوهش‌های قبل در دوزهای ۱۰۰، ۲۰۰ و ۴۰۰ میلی‌گرم بر کیلوگرم به مدت ۳ هفته دریافت کردند [۱۸].

سرم از نمونه‌های خون توسط ساترفیوژ جداسازی و برای آزمایش‌های بیوشیمیایی به آزمایشگاه منتقل شدند. میزان گلوکز، اوره و کراتینین سرم توسط کیت‌های تجاری شرکت پارس‌آزمون (تهران، ایران)، با استفاده از اتوآنالایزر (Biotechnica BT-3000) تعیین شد [۱۷]. پس از ۳ هفته موش‌ها به مدت ۱۲ ساعت ناشتا نگهداری شده و سپس توسط کلروفورم بی‌هوش شدند و بافت کلیه آن‌ها در محلول بافر فرمالین ۱۰ درصد تثبیت و در پارافین قالب‌گیری شد. برش‌های ۳-۵ میکرومتری روی لام‌های شیشه‌ای مستقر و سپس پارافین‌زدایی و آب‌دهی مجدد شدند. لام‌ها توسط هماتوکسیلین و ائوزین (E&H) به منظور بررسی میکروسکوپی رنگ‌آمیزی شدند.

تهیه عصاره و عصاره گیری: گیاه سرخه‌ولیک از استان خوزستان تهیه شد و توسط گیاه‌شناس نمونه هرباریومی آن با شماره ۶۷۸۹۱ شناسایی شد. سرخه ولیک با نام علمی (Crataegus monogyna) به جنس Crataegus و خانواده Rosaceae تعلق دارد. سرخه‌ولیک یک درختچه یا درخت کوچک با تاج پوشش متراکم است و میوه‌های کوچک به رنگ قرمز تیره یا سیاه به نام ولیک (Haw) است که اواسط پاییز می‌رسند و برای اهداف درمانی و همچنین به‌عنوان چاشنی در برخی مواد غذایی استفاده می‌شود. میوه بدون هسته گیاه سرخه‌ولیک در دمای اتاق در سایه خشک و سپس به وسیله آسیاب برقی پودر شد. عصاره‌گیری به روش ماسراسیون انجام گرفت. به منظور تهیه عصاره، پودر گیاه با آب و اتانول (۷۰:۳۰ حجمی/حجمی) مخلوط و به مدت ۴۸ ساعت در دمای اتاق در تاریکی نگهداری شد. پس از ۴۸ ساعت مخلوط حاصل بوسیله کاغذ صافی صاف و با استفاده از دستگاه روتاری

جدول ۱: مقایسه میانگین و انحراف معیار گلوکز (روز ۳ دریافت STZ و ۲۱ پس از تیمار با عصاره) و کراتینین در روز ۲۱ پس از تیمار با عصاره در گروه‌های مختلف

شاخص‌ها		گلوکز روز ۳ پس از STZ (mg/dL)		گلوکز روز ۲۱ پس از STZ (mg/dL)		کراتینین (mg/dL)		وزن (g) در روز ۳ و ۲۱ پس از دریافت STZ	
گروه‌ها		mean±SEM	mean±SEM	mean±SEM	mean±SEM	mean±SEM	mean±SEM	روز ۳	روز ۲۱
کنترل		۷۸,۶۲۵±۴,۱	۱۲۲,۶۲۵±۲,۹۲	۳۵,۲۵±۰,۸۴	۰,۶±۰,۰۲	۲۶۷±۱۲۵	۲۹۸±۶۲۵		
دیابتی		۵۳۲,۸۷۵±۲۷,۷۴	۷۶۰,۲۸۶±۱۰۵,۸۳	۵۶,۵۷±۴,۰۶	۰,۷±۰,۰۳	۲۲۲±۱۲۵	۱۸۸±۲۵		
مقدار تفاوت معنی دار با کنترل:		p=۰,۰۰۰	p=۰,۰۰۰	---	p=۰,۰۱۰				
دیابتی + ۱۰۰ mg/kg عصاره		۴۱۴,۱۲۵±۴۱,۵۴	۱۳۳,۸۶±۳۳,۶	۱۲۴,۴۳±۲,۰۲	۰,۵±۰,۰۰	۲۲۰±۰	۱۹۵±۳۷۵		
مقدار تفاوت معنی دار با کنترل:		p=۰,۰۰۰	---	p=۰,۰۰۰	p=۰,۰۱۰				
مقدار تفاوت معنی دار با دیابتی:		p=۰,۰۱۱	p=۰,۰۰۰	p=۰,۰۰۰	p=۰,۰۰۰				
دیابتی + ۲۰۰ mg/kg عصاره		۴۳۹,۲۵±۳۴,۷۷	۱۹۰,۲۸۶±۳۱,۸۱	۱۰۷,۱۴±۱۲,۷۳	۰,۵۶±۰,۰۴	۲۳۲±۷۵	۱۹۹±۶۲۵		
مقدار تفاوت معنی دار با کنترل:		p=۰,۰۰۰	---	p=۰,۰۰۰	---				
مقدار تفاوت معنی دار با دیابتی:		p=۰,۰۱۲	p=۰,۰۰۰	p=۰,۰۰۲	p=۰,۰۰۱				
دیابتی + ۴۰۰ mg/kg عصاره		۴۷۵,۱۲۵±۳۳,۴۸	۹۴,۶۲۵±۲۷,۵۲	۱۳۱,۸۷۵±۹,۷۳	۰,۴۹±۰,۰۳	۲۴۰±۲۵	۲۰۹±۷۵		
مقدار تفاوت معنی دار با کنترل:		p=۰,۰۰۰	---	p=۰,۰۰۰	p=۰,۰۰۳				
مقدار تفاوت معنی دار با دیابتی:		---	p=۰,۰۰۰	p=۰,۰۰۰	p=۰,۰۰۰				



شکل ۱: ارزیابی هیستوپاتولوژی بافت کلیه در گروه کنترل (الف)، دیابتی (ب)، دیابتی تحت تیمار توسط عصاره ۱۰۰ میلی گرم بر کیلوگرم عصاره (ج)، دیابتی تحت تیمار توسط عصاره ۲۰۰ میلی گرم بر کیلوگرم عصاره سرخه‌ولیک (د)، دیابتی تحت تیمار توسط عصاره ۴۰۰ میلی گرم بر کیلوگرم عصاره سرخه‌ولیک (ه). (رنگ آمیزی هماتوکسیلین-ائوزین) - بزرگنمایی ۱۰X. پیکان سیاه: گلرمرول ها، پیکان نارنجی: توپول پروکزیمال، پیکان سبز: توپول دیستال

### بحث:

در مطالعه حاضر که با هدف بررسی اثر عصاره سرخه‌ولیک بر فاکتورهای کلیوی در سرم و ساختار بافت‌شناختی کلیه در موش‌های صحرایی دیابتی انجام گرفت، مشاهده شد که القای

دیابت با STZ سبب تخریب کامل بافت کلیه در کورتکس و تخریب کامل و نکروز صددرصدی نفرون‌ها می‌شود. درحالی‌که در موش‌های غیردیابتی در بافت کلیه آسیبی مشاهده نشد که این

سیکلوکسیژنازها، نیتریک‌اکسید سنتتاز، پراکسیدازها و فسفولیپاز A2 هستند [۲۹]. فسفولیپاز A2 آراشیدونیک‌اسید را از فسفولیپیدهای غشای پلاسمایی، غشای شبکه آندوپلاسمی و یا غشای میتوکندری جدا می‌کند. آراشیدونیک‌اسید یک چربی سیگنالیگ مهم و هم‌چنین یک سوبسترا برای لیپواکسیژناز برای تولید ROS است که سبب تشدید استرس اکسیداتیو می‌شود [۲۴]. افزایش تولید ROS و رادیکال‌های آزاد، سبب آسیب مولکول‌های حیاتی سلول و بروز مرگ می‌شود [۲۷]. از طرف دیگر استرس اکسیداتیو سبب القاء بیان (Transforming Growth Factor Beta) و فیبرونکتین که ژن‌های دخیل در آسیب گلوامرولی هستند، می‌شود [۳۰ و ۳۱]. مشاهده شده است که با مهار آسیب اکسیداتیو، تمام ناهنجاری‌های مرتبط با نفروپاتی دیابتی مهار می‌شود [۱۹].

در مطالعه حاضر تیمار موش‌های دیابتی توسط عصاره سرخه‌ولیک سبب جلوگیری از تغییرات بافتی کلیه شد و در این موش‌ها بافت کلیه طبیعی بود، پرخونی و نکروز نفرون‌ها مشاهده نشد و جسمک‌های کلیوی طبیعی بودند. با توجه به نقش استرس اکسیداتیو در بروز عوارض دیابت به نظر می‌رسد، اثرات حفاظتی مشاهده شده برای سرخه‌ولیک به دلیل اثرات آنتی‌اکسیدانی آن باشد. عصاره سرخه‌ولیک فعالیت آنتی‌اکسیدانی قابل ملاحظه در محیط *invitro* نشان داده [۱۲ و ۱۴] و سبب مهار استرس اکسیداتیو در مدل‌های جانوری شده است [۱۱]. فعالیت آنتی‌اکسیدانی عصاره سرخه‌ولیک به وجود ترکیبات مختلفی همچون اپی‌کاتچین، هایپروسید، کورستین، وایتکسین، کومارین و کلروژنیک نسبت داده شده است. این ترکیبات از فعالیت محافظت‌کنندگی در برابر آسیب‌های عصبی، کلیوی، کبدی و قلبی برخوردار هستند [۱۵ و ۱۶]. در یک مطالعه مشاهده شد که کورستین در برابر نفروپاتی دیابتی از طریق کاهش سطوح استرس اکسیداتیو اثرات حفاظتی نشان می‌دهد [۳۲]. کاتچین نیز سبب بهبود معنادار علائم نفروپاتی در موش‌های صحرایی دیابتی شده توسط STZ شده است [۳۳]. در مطالعه‌ای دیگر نیز بهبود معنادار علائم و نشانه‌های نفروپاتی را در موش‌های دیابتی تحت تیمار توسط کومارین گزارش کرده‌اند [۳۴]. لذا، نظر می‌رسد اثرات حفاظتی مشاهده شده برای عصاره سرخه‌ولیک در مطالعه حاضر به دلیل حضور ترکیبات فلاونوئیدی با خاصیت آنتی‌اکسیدانی باشد که سبب مقابله با استرس اکسیداتیو و آسیب سلولی شده‌اند.

در مطالعه حاضر عصاره سرخه‌ولیک اثربخشی چندانی بر وزن موش‌ها نشان نداد. کاهش وزن بدن در موش‌های دیابتی ممکن است به دلیل تجزیه پروتئولیتیک پروتئین‌های ساختاری به آمینواسیدها باشد که اکسید شده و به عنوان منبع انرژی مورد استفاده قرار می‌گیرند، زیرا سلول‌های بدن قادر به جذب گلوکز

نتایج با یافته‌های دیگر پژوهشگران در رابطه با اثرات مخرب STZ بر عملکرد و بافت کلیه حیوانات آزمایشگاهی، مطابقت دارد [۸ و ۱۹].

STZ به‌طور گسترده در القای دیابت تجربی در حیوانات آزمایشگاهی استفاده می‌شود [۲۰]. این توکسین توسط سلول‌های بتا پانکراس از خون برداشت می‌شود و به این طریق وارد این سلول‌ها شده و تغییرات دژنراتیو در سلول‌ها را ایجاد می‌کند که در نهایت سبب کاهش تولید انسولین و هیپرگلیسمی می‌شود [۶]. STZ یک مولکول ناپایدار است و تجزیه آن سبب تولید رادیکال‌های کربونیوم می‌شود. رادیکال‌های کربونیوم بسیار واکنش‌پذیر بوده و با افزایش تولید ROS اثرات سمی مستقیم یا غیرمستقیم روی اندوتلیوم جزایر لانگرهانس گذاشته [۱۳] و سبب قطعه قطعه شدن و میتلاسیون DNA سلول‌های بتای پانکراس می‌شوند [۱۹ و ۲۰]. همچنین STZ فعالیت‌های مختلف پاتولوژیک از جمله توکسیسیته، سرطان‌زایی، تراتوژنز و جهش‌زایی را نشان می‌دهد و علاوه بر آسیب به سلول بتای پانکراس، در سایر بافت‌ها و اندام‌های بدن همانند کلیه، کبد و لوله گوارشی نیز اثرات سمی برجای می‌گذارد [۲۵-۲۳]. STZ به صورت غیرمستقیم از طریق ایجاد هیپرگلیسمی نیز سبب بروز عوارض مرتبط با دیابت می‌شود [۲۰].

به‌طور کلی هیپرگلیسمی روی عملکرد سلول‌ها و بافت‌های مختلف از طریق سازوکارهای مختلف اثر می‌گذارد که از جمله می‌توان به فعالیت افزایش یافته مسیر پلی‌اول، افزایش تولید گونه‌های واکنش‌پذیر اکسیژن (ROS) و ایجاد استرس اکسیداتیو، فعال شدن پروتئین‌کیناز C و گلیکوزیلاسیون غیرآنزیمی اشاره کرد [۲۶]. مطالعات نشان می‌دهد که افزایش مزمن قندخون با تغییر در پیام‌رسانی کلسیم در انواعی از بافت‌ها از قبیل سلول‌های عصبی و کلیوی موش‌های صحرایی همراه است [۲۶ و ۲۷]. افزایش میزان کلسیم نقش اساسی در فعال کردن فسفولیپاز A2 و در نهایت افزایش محصولات مسیر متابولیسم آراشیدونیک‌اسید مانند ترومبوکسان A2، فعال کردن پروتئین‌کیناز C، تولید و ساخت اکسید نیتریک (NO) و رهایش میانجی‌های دخیل در التهاب مانند اینترلوکین‌ها و انقباض عروق صاف دارد. در برخی اندام‌ها از جمله کلیه متعاقب انقباض عروق و کاهش جریان خون، علائم نفروپاتی آشکار می‌شود [۲۶] در همین راستا مشاهده شده است که تیمار توسط مهارکننده‌های کانال کلسیم سبب بهبودی عوارض کلیوی و عصبی ناشی از دیابت می‌شود [۲۷ و ۲۸].

مطالعات همچنین گزارش کرده‌اند که استرس اکسیداتیو ناشی از هیپرگلیسمی مزمن نقش اساسی در بروز عوارض کلیوی ناشی از دیابت دارد. منابع ROS در بیماران دیابتی شامل آنزیم‌های زنجیره تنفسی میتوکندری، گزانتین اکسیدازها، لیپوکسیژنازها،

نتایج حاصل از یک مطالعه نشان داد که در گروه دیابتی، غلظت اوره در مقایسه با گروه کنترل طبیعی به طور قابل توجهی کم‌تر بود، اگرچه کراتینین و اسید اوریک افزایش معنادار را نشان دادند. نتایج حاصل از درمان با عصاره پوست پرتقال در موش‌های صحرایی دیابتی نیز افزایش معنادار در غلظت اوره در مقایسه با کنترل و همچنین دیابتی را نشان داد. درمان با متفورمین نیز غلظت اوره را به میزان قابل توجهی نسبت به گروه دیابتی افزایش داد، ولی در مقایسه با کنترل تفاوت معناداری نداشت [۴۸]. مشخص شده است که افزایش کراتینین پلاسما تقریباً همواره نتیجه کاهش فیلتراسیون گلومرولی (GFR) است و بنابراین علت کلیوی دارد. اگرچه کاهش GFR نیز با افزایش غلظت اوره پلاسما همراه است، اما برخی شرایط غیر کلیوی وجود دارند که می‌توانند اوره پلاسما را افزایش دهند. برخی از عوامل غیر کلیوی به طور قابل توجهی بر تولید و غلظت اوره سرم موثر هستند که می‌توان به اختلالات کبدی و همچنین التهاب پانکراس اشاره کرد که در بیماری دیابت نیز دیده می‌شوند [۴۹ و ۵۰]. در این پژوهش اگرچه غلظت کراتینین سرم در گروه‌های درمان شده با دوزهای مختلف عصاره کاهش یافته است، اما غلظت اوره سرم در گروه‌های درمان شده با عصاره افزایش قابل توجهی داشته است که ممکن است به دلایل غیر کلیوی و یا به دلیل کاهش جریان خون کلیوی باشد که نیاز به بررسی دقیق دارد.

### نتیجه‌گیری:

یافته‌های پژوهش حاضر نشان می‌دهند تجویز عصاره سرخه‌ولیک به موش‌های دیابتی می‌تواند ضمن کاهش معنادار قند خون، بر شاخص‌های کلیوی سرم موثر بوده و از آسیب بافتی کلیه نیز پیش‌گیری کند. در این پژوهش اگرچه غلظت کراتینین سرم در گروه‌های درمان شده با دوزهای مختلف عصاره کاهش یافته است اما غلظت اوره سرم در گروه‌های درمان شده با عصاره افزایش قابل توجهی داشته است که ممکن است به دلایل غیر کلیوی و یا به دلیل کاهش جریان خون کلیوی باشد که نیاز به بررسی دقیق دارد.

### تشکر و قدردانی:

این مقاله مستخرج از پایان نامه دانشجوی کارشناسی ارشد دانشگاه آزاد اسلامی واحد ایذه با کد مجوز شماره ۱۵۳۳۰۵۵۷۹۶۲۰۰۱ می‌باشد. بدین وسیله نویسندگان این مقاله از معاونت پژوهشی و فن‌آوری این دانشگاه تشکر و قدردانی می‌نمایند.

خون به عنوان منبع انرژی متابولیک نیستند [۳۵]. اسیدهای آمینه همچنین ممکن است به عنوان پیش‌سازهای گلوکونئوز در کبد مورد استفاده قرار گیرند [۳۶ و ۳۷]. علاوه بر این، فرایندهای گلیکوژنولیز و لیپولیز نیز در کاهش وزن در موش‌های دیابتی نقش دارد [۳۶].

نتایج این مطالعه نشان داد که میزان اوره در تمام گروه‌های تیمار با عصاره سرخه‌ولیک نسبت به گروه دیابتی افزایش داشت. مطالعات نشان داده‌اند که افزایش در میزان نیتروژن اوره ممکن است به علت آسیب کلیه و پایین بودن میزان جریان خون کلیوی باشد [۳۷]. برخی مطالعات گزارش کرده‌اند که گونه‌های گیاه فیلانتوس، نسبت نیتروژن اوره خون-کراتینین را در موش‌های مبتلا به دیابت افزایش داده و همچنین منجر به کاهش فیلتراسیون گلومرولی می‌شود [۳۸]. همچنین نشان داده شده است که دوزهای سمی جنتامایسین موجب اختلال در گردش خون ریز کلیوی و همودینامیک گلومرولی می‌شود. بدین ترتیب، میزان فیلتراسیون گلومرولی کاهش یافته و در نتیجه میزان اوره و کراتینین سرم افزایش می‌یابد [۳۹].

در مطالعه‌ای دیگر مشخص شده است که گیاه گل‌ناز زنگوله‌ای، سبب افزایش نیتروژن اوره و کاهش میزان کراتینین در سرم خرگوش‌ها می‌شود. تجزیه شیمیایی این گیاه نشان می‌دهد که دارای ترکیبات آلکالوئیدی است که باعث افزایش نیتروژن اوره می‌شود [۴۰]. از طرفی عاشواگندا، توانایی کاهش مقدار اوره و کراتینین سرم را با افزایش میزان فیلتراسیون گلومرولی به علت برخی از اجزای فعال آن مانند ترکیبات فنلی و فلاوونوئیدها دارد [۴۱].

کاهش پاک‌سازی کراتینین و اوره از خون نشان دهنده کاهش توانایی کلیه‌ها برای فیلتر کردن این مواد زائد از خون و دفع ادراری آنها است. همان‌طور که میزان پاک‌سازی آنها کاهش می‌یابد، میزان آن‌ها در خون افزایش می‌یابد. از این رو، افزایش غیرطبیعی کراتینین خون، تشخیصی برای اختلال عملکرد کلیه است [۴۲-۴۶].

در یک بررسی مشخص شده است عصاره گیاه آلوئه‌ورا در مقایسه با موش‌های کنترل، سبب افزایش میزان اوره در موش‌های مورد آزمایش شده که البته این افزایش معنادار نبوده است. اما میزان سرمی کراتینین در موش‌های صحرایی را نسبت به گروه کنترل افزایش معنادار داده است [۴۷].

## References:

1. Association AD. Standards of medical care in diabetes—2015 abridged for primary care providers. Clinical diabetes: a publication of the American Diabetes Association. 2015;33(2):97.
2. Association AD. Diagnosis and classification of diabetes mellitus. Diabetes care. 2014;37(Supplement 1):S81-S90.
3. Baynes JW. Role of oxidative stress in development of complications in diabetes. Diabetes. 1991; 40(4):405-12.
4. De Cosmo S, Rossi MC, Pellegrini F, Lucisano G, Bacci S, Gentile S, et al. Kidney dysfunction and related cardiovascular risk factors among patients with type 2 diabetes. Nephrology Dialysis Transplantation. 2014;29(3):657-62.
5. Papademetriou V, Lovato L, Doumas M, Nylen E, Mottl A, Cohen RM, et al. Chronic kidney disease and intensive glycemic control increase cardiovascular risk in patients with type 2 diabetes. Kidney international. 2015;87(3):649-59.
6. Eleazu CO, Eleazu KC, Chukwuma S, Essien UN. Review of the mechanism of cell death resulting from streptozotocin challenge in experimental animals, its practical use and potential risk to humans. Journal of Diabetes & Metabolic Disorders. 2013;12(1):60.
7. Nasri H, Rafieian-Kopaei M. Protective effects of herbal antioxidants on diabetic kidney disease. Journal of Research in Medical Sciences. 2014;19(1).
8. Al-Waili N, Al-Waili H, Al-Waili T, Salom K. Natural antioxidants in the treatment and prevention of diabetic nephropathy; a potential approach that warrants clinical trials. Redox Report. 2017;22(3):99-118.
9. Sallabanks R. Fruit fate, frugivory, and fruit characteristics: a study of the hawthorn, *Crataegus monogyna* (Rosaceae). Oecologia. 1992;91(2):296-304.
10. Kirakosyan A, Seymour E, Kaufman PB, Warber S, Bolling S, Chang SC. Antioxidant capacity of polyphenolic extracts from leaves of *Crataegus laevigata* and *Crataegus monogyna* (Hawthorn) subjected to drought and cold stress. Journal of agricultural and food chemistry. 2003;51(14):3973-6.
11. Rezaei-Golmisheh A, Malekinejad H, Asri-Rezaei S, Farshid AA, Akbari P. Hawthorn ethanolic extracts with triterpenoids and flavonoids exert hepatoprotective effects and suppress the hypercholesterolemia-induced oxidative stress in rats. Iranian journal of basic medical sciences. 2015;18(7):691.
12. Baharun T, Trotin F, Pommery J, Vasseur J, Pinkas M. Antioxidant activities of *Crataegus monogyna* extracts. Planta medica. 1994;60(04):323-8.
13. Bernatonienė J, Masteikova R, Majienė D, Savickas A, Kėvelaitis E, Bernatonienė R, et al. Free radical-scavenging activities of *Crataegus monogyna* extracts. Medicina. 2008;44(9):706-12.
14. Ruiz-Rodríguez BM, de ANCOS B, Sánchez-Moreno C, Fernández-Ruiz V, de Cortes Sánchez-Mata M, Cámara M, et al. Wild blackthorn (*Prunus spinosa* L.) and hawthorn (*Crataegus monogyna* Jacq.) fruits as valuable sources of antioxidants. Fruits. 2014;69(1):61-73.
15. Barros L, Carvalho AM, Ferreira IC. Comparing the composition and bioactivity of *Crataegus monogyna* flowers and fruits used in folk medicine. Phytochemical analysis. 2011;22(2):181-8.
16. Baharun T, Aumjaud E, Ramphul H, Rycha M, Luximon-Ramma A, Trotin F, et al. Phenolic constituents and antioxidant capacities of *Crataegus monogyna* (Hawthorn) callus extracts. Food/Nahrung. 2003;47(3):191-8.
17. Szkudelski T. The mechanism of alloxan and streptozotocin action in B cells of the rat pancreas. Physiological research. 2001;50(6):537-46.
18. Zanganenejad Z, Ahmadynasab M, Setorki M. Effect of *Crataegus Monogyna* Extract on Anxiety, Depression, and Pain in Streptozotocin-induced Diabetic Rats. Journal of Diabetes Nursing. 2018; 6(3): 539-49.
19. Afshari AT, Shirpoor A, Farshid A, Saadatian R, Rasmi Y, Saboory E, et al. The effect of ginger on diabetic nephropathy, plasma antioxidant capacity and lipid peroxidation in rats. Food Chemistry. 2007;101(1):148-53.
20. Coskun O, Kanter M, Korkmaz A, Oter S. Quercetin, a flavonoid antioxidant, prevents and protects streptozotocin-induced oxidative stress and  $\beta$ -cell damage in rat pancreas. Pharmacological research. 2005;51(2):117-23.
21. Yamamoto H, Uchigata Y, Okamoto H. Streptozotocin and alloxan induce DNA strand breaks and poly (ADP-ribose) synthetase in pancreatic islets. Nature. 1981;294(5838):284.
22. Takasu N, Komiya I, Asawa T, Nagasawa Y, Yamada T. Streptozotocin-and alloxan-induced H<sub>2</sub>O<sub>2</sub> generation and DNA fragmentation in pancreatic islets: H<sub>2</sub>O<sub>2</sub> as mediator for DNA fragmentation. Diabetes. 1991;40(9):1141-5.
23. Zafar M, Naqvi SN-u-H, Ahmed M, Kaimkhani ZA. Altered Liver Morphology and Enzymes in Streptozotocin Induced Diabetic Rats. International Journal of Morphology. 2009;27(3).
24. Pari L, Rajarajeswari N. Efficacy of coumarin on hepatic key enzymes of glucose metabolism in chemical induced type 2 diabetic rats. Chemo-Biological Interactions. 2009;181(3):292-6.
25. Quine SD, Raghu PS. Effects of (-)-epicatechin, a flavonoid on lipid peroxidation and antioxidants in streptozotocin-induced diabetic liver, kidney and heart. Pharmacol Rep. 2005;57(5):610-5.
26. Raptis A, Viberti G. Pathogenesis of diabetic nephropathy. Experimental and Clinical Endocrinology & Diabetes. 2001;109(Suppl 2):S424-S37.
27. Tabur S, Oğuz E, Sabuncu T, Korkmaz H, Çelik H. The effects of calcium channel blockers on nephropathy and pigment epithelium-derived factor in the treatment of hypertensive patients with type 2 diabetes mellitus. Clinical and Experimental Hypertension. 2015;37(3):177-83.
28. Ziegler D, Duan WR, An G, Thomas JW, Nothaft W. A randomized double-blind, placebo-, and active-controlled study of T-type calcium channel blocker ABT-639 in patients with diabetic peripheral neuropathic pain. Pain. 2015;156(10):2013.

29. Salimi Z, Heidari R, Nejati V, Eskandary A, Ghasemi Z. Effect of Sumac (*Rhus coriaria* L.) extract on lipid peroxidation and diabetic nephropathy in diabetic rats. *Journal of Birjand University of Medical Sciences*. 2011;18(4):275-84.
30. Ziyadeh FN, Hoffman BB, Han DC, Iglesias-De la Cruz MC, Hong SW, Isono M, et al. Long-term prevention of renal insufficiency, excess matrix gene expression, and glomerular mesangial matrix expansion by treatment with monoclonal antitransforming growth factor- $\beta$  antibody in db/db diabetic mice. *Proceedings of the National Academy of Sciences*. 2000;97(14):8015-20.
31. Chen S, Jim B, Ziyadeh FN, editors. Diabetic nephropathy and transforming growth factor- $\beta$ : transforming our view of glomerulosclerosis and fibrosis build-up. *Seminars in nephrology*; 2003: Elsevier.
32. Anjaneyulu M, Chopra K. Quercetin, an anti-oxidant bioflavonoid, attenuates diabetic nephropathy in rats. *Clinical and Experimental pharmacology and physiology*. 2004;31(4):244-8.
33. Chennasamudram SP, Kudugunti S, Boreddy PR, Moridani MY, Vasylyeva TL. Renoprotective effects of (+)-catechin in streptozotocin-induced diabetic rat model. *Nutrition research*. 2012;32(5):347-56.
34. Zhang S, Yang J, Li H, Li Y, Liu Y, Zhang D, et al. Skimmin, a coumarin, suppresses the streptozotocin-induced diabetic nephropathy in wistar rats. *European journal of pharmacology*. 2012;692(1-3):78-83.
35. Franz MJ, Bantle JP, Beebe CA, Brunzell JD, Chiasson J-L, Garg A, et al. Evidence-based nutrition principles and recommendations for the treatment and prevention of diabetes and related complications. *Diabetes care*. 2002;25(1):148-98.
36. Sathish Sekar D, Sivagnanam K, Subramanian S. Antidiabetic activity of *Momordica charantia* seeds on streptozotocin induced diabetic rats. *Die Pharmazie-An international journal of pharmaceutical sciences*. 2005;60(5):383-7.
37. Dewanjee S, Das AK, Sahu R, Gangopadhyay M. Antidiabetic activity of *Diospyros peregrina* fruit: effect on hyperglycemia, hyperlipidemia and augmented oxidative stress in experimental type 2 diabetes. *Food and chemical toxicology*. 2009;47(10):2679-85.
38. Munish G, chanchal Garg VJD Har and Kalia AN. Standardizes alcoholic extract of *phyllanthus fraternus* exerts potential action against disturbed biochemical Parameters in diabetic animals. *Africa n Journal of Biochemistry Research* 2010; 4(7): 188-190.
39. Stojiljkovic N, Ueljkoic S, Mihailovic D, Stoiljovic M, Radovanovic D and Randelovic P. The effect of calcium channel blocker verapamil on gentamicin nephrotoxicity in rats. *Bosn J. Basic Med. Sci.* 2008; 8(2): 170-176.
40. Ghasi S and Egwuibe. Assessment of the medical benef it in the folkloric use of br yophllom pinnatum leaf among the Igbo of Nigeria for the Treatment of hypertension. *Af ri ca n Journal of Pha rmacy and Pharmacolog y*.2011; 5(1): 83-92.
41. Harikrishnan B, Subramanian P and Subash . Effect of withania Somnifera root powder on the levels of circulatory lipid peroxidation and liver marker enzymes in chronic hyperammonemia. *E Journal of Chemistry*.2008; 5(4): 872-877.
42. Pagana KD. *Mosby's manual of diagnostic and laboratory tests*. St. Louis, MO: Mosby, Inc.1998.
43. Brenner BM, Floyd C. *The kidney*. 6th ed. philadelphia, PA: W. B. Saunders Company. 1999.
44. Burtis CA, Edward RA. *Tietz textbook of clinical chemistry*. Philadelphia, PA: W.B. Saunders Company.1999.
45. Wallach J. *Interpretation of diagnostic tests*. 7th ed. Philadelphia: Lippincott Williams and Wilkins. 2000.
46. Henry JB. *Clinical diagnosis and management by laboratory methods*. 20th ed. Philadelphia, PA: W. B. Saunders Company.2001.
47. Saka WA, Akhigbe RE, Popoola OT, Oyekunle OS. Changes in Serum Electrolytes, Urea, and Creatinine in Aloe Vera-treated Rats. *J Young Pharm*. 2012; 4(2):78-81.
48. Luka CD, Istifanus G, George M, Philip CJ. The Effect of Aqueous Extract of *Citrus sinensis* Peel on Some Biochemical Parameters in Normal and Alloxan-Induced Diabetic Wister Rats. *Am J Phytomed Clin Ther* 2017; 5(2):17.
49. Higgins C. 2016. Urea and the clinical value measuring blood urea concentration. [www.acutecaretesting.org](http://www.acutecaretesting.org).
50. Corfield AP, Cooper MJ, Williamson RC, Mayer AD, McMahon MJ, Dickson AP, et al. 1985. Prediction of severity in acute pancreatitis: prospective comparison of three prognostic indices. *Lancet* 24; 2(8452): 403-07.



## Effect of *Crataegus monogyna* extract on renal histopathological changes in diabetic rats

Meysam Ahmadasab<sup>1</sup>, Saeid Valipour chahardah charic<sup>1\*</sup>, Mahbubeh Setorki<sup>1</sup>

Received: 2019.09.08

Revised: 2019.11.04

Accepted: 2019.11.16

1. Department of biology, Izeh branch, Islamic Azad University, Izeh, Iran

Pars Journal of Medical Sciences, Vol.17, No.2, Summer 2019

Pars J Med Sci 2019;17(2):23-31

### *Abstract:*

#### **Introduction:**

Renal complications is considered as important cause of mortality in diabetic patients. This study investigated the effect of hydroalcoholic extract of *C. monogyna* on renal histopathological changes in diabetic rats.

#### **Material and Methods:**

In this experimental study 40 male Wistar rats were divided into 5 groups (n= 8) including control (receiving normal saline), diabetic (receiving streptozotocin), treatment groups (receiving STZ and *Crataegus monogyna* (*C. monogyna*) extract at 100, 200 and 400 mg/kg). Treatments with drug and extract were performed 72 hours after intra-peritoneal injection of a single-dose of STZ (60 mg/kg). Glucose, urea and ceratinine in serum were meseared and then kidney tissue was removed under deep anesthesia and used for histopathological studies.

#### **Results:**

The amount of glucose increased on day 21 after treatment with extract *C. monogyna* and the level of urea in all treatment groups with extract increased compared to diabetic group. The dose of 100 and 400 mg / kg of extract reduced the creatinine level significantly compared to the diabetic group. In the diabetic group, complete destruction of the renal tissue in cortex and complete degeneration and 100% necrosis of the nephrons were observed. In diabetic rats treated with *C. monogyna* extract, kidney tissue was normal and no renal bleeding and necrosis were observed, and kidney cysts were normal.

#### **Conclusion:**

*C. monogyna* extract was effective in preventing renal tissue damage due to diabetes.

**Keywords:** *Crataegus Monogyna*, Diabetes, Kidney Complications, Rat

\* Corresponding author Email: valipoursaeed@gmail.com